

HEMOGRAMA MANUAL



MasterVet Lab

PINKY GRANDO (CANINO - MESTIZO)

Solicitud: 28574

Veterinaria: Ecospet

Edad: 5 años

Fecha de Recepción: 18/03/2025

Médico:

Código: 48135

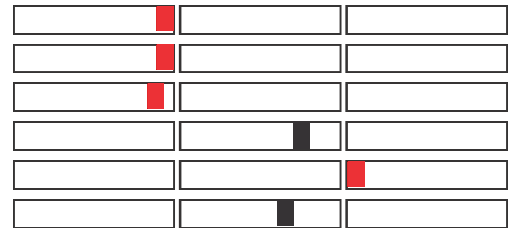
Fecha de Emisión: 18/03/2025

RESULTADOS

Parámetro Resultados Valores Referenciales

SERIE ROJA

Hematocrito	34.0	37-54 %
Hemoglobina	11.4	12-18 g/dL
Eritrocitos	4,700,000	5,500,000-8,500,000 /uL
VCM	72.3	60-77 fL
HCM	24.3	19-24 pg
CHCM	33.5	29-36 g/dL

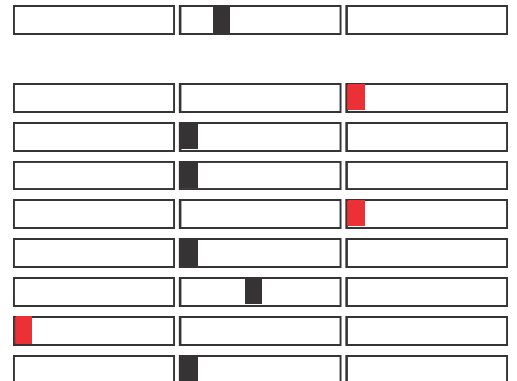


SERIE BLANCA

Leucocitos 8,580 6,000-15,000 /uL

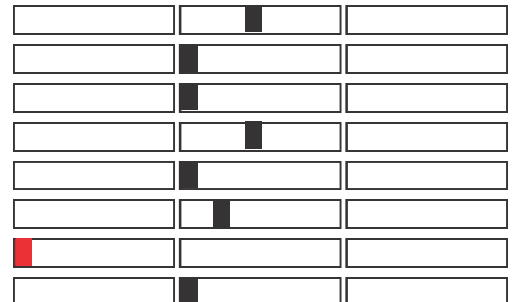
VALOR RELATIVO %

Neutrófilos %	82	60-77 %
Metamielocitos %	0	0-3 %
Abastionados %	0	0-3 %
Segmentados %	82	60-77 %
Linfocitos %	12	12-30 %
Monocitos %	6	3-10 %
Eosinófilos %	0	2-10 %
Basófilos %	0	0-1 %



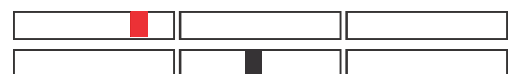VALOR ABSOLUTO

Neutrófilos	7,036	3,200-11,550 /uL
Metamielocitos	0	0-450 /uL
Abastionados	0	0-450 /uL
Segmentados	7,036	3,200-11,550 /uL
Linfocitos	1,030	800-4,500 /uL
Monocitos	515	180-1,500 /uL
Eosinófilos	0	120-1,500 /uL
Basófilos	0	0-90 /uL




SERIE PLAQUETARIA

Plaquetas	141,000	185,000-500,000 /uL
MPV	9.9	5-15 fL



SOLIDOS PLASMÁTICOS

Solidos plasmáticos 7.3 5.2-8.2 g/dL





PINKY GRANDO (CANINO - MESTIZO)

Solicitud: 28574

Veterinaria: Ecospet

Edad: 5 años

Fecha de Recepción: 18/03/2025

Médico:

Código: 48135

Fecha de Emisión: 18/03/2025

Hallazgos morfológicos en el frotis sanguíneo

Eritrocitos

Hipocromía	1+
Anisocitosis	-
Microcitosis	-
Macrocitosis	-
Policromasia	-
Cuerpos de Heinz	-
Hematíes Nucleados	4%
Cuerpos de Howell - Jolly	-
Punteado Basófilo	-
Eritroaglutinación	-
Pila de monedas (rouleaux)	-
Anillos de Cabot	-
Poiquilocitosis	-
Equinocitos	2+
Acantocito	-
Queratocito	-
Esquistocito	-
Eliptocito	-
Esferocito	-
Excentrocito	-
Estomatocito	-
Drepanocito	-
Codocito	-
Dacriocito	-

Leucocitos

Basofilia citoplasmática	-
Vacuolización citoplasmática	-
Cuerpos de Dohle	-
Granulación tóxica	-
Gigantismo celular	-
Núcleos en anillo	-
Linfocitos reactivos	-

Plaquetas

Plaquetas activadas	-
Agregación plaquetaria	-
Macroplaquetas	-
Plaquetas gigantes	-
Satelitismo plaquetario	-


Carlos R. Espejo T.
MÉDICO VETERINARIO
C.M.V.P. 12909