



AR. Bionalisis Laboratorio Veterinario

Reporte de Patología

I. Información del Paciente

Paciente: Luca
Especie: Canino
Sexo: Macho
Raza: Labrador
Edad: 5 años

Nro. De caso: AC-188
Veterinario: Oscar Reyes
Clínica Veterinaria: Ecospet
Propietario: Rubén Canelo

II. Antecedentes clínicos

Hace 5 meses notan abultamiento subcutáneo en la ingle derecha, indoloro, masa palpable blanda de 4.5cm x 3 cm sub cutáneo, no se aprecia eritema ni molestia a la palpación.

III. Descripción citopatológica

Las muestras citológicas remitidas permiten observar en la superficie de las láminas un extendido compuesto por una solución acuosa ligeramente eosinofílica de aspecto seroso. Los elementos celulares son escasos (escasas células epiteliales planas).

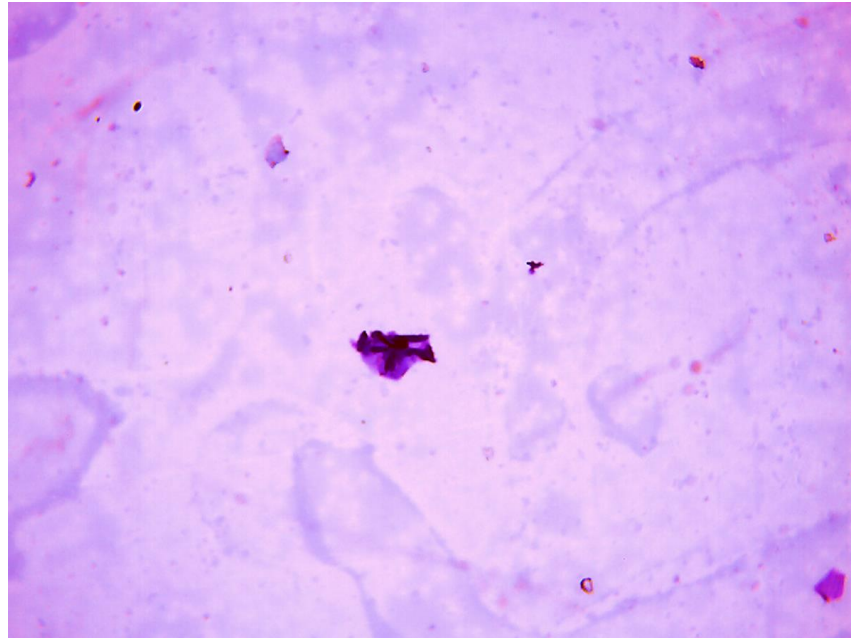
DX: Compatible con moderada dermatitis serosa.

IV. Comentario

No se observan células con patrón de malignidad. No se descarta como diagnóstico diferencial la presencia de una formación quística.



AR. Bionalisis
Laboratorio Veterinario



Lima, 21 de febrero del 2025


DR. CHRISTIAN PITOT ALVAREZ
C.M.V. 8985