



AR. Bioanálisis Laboratorio Veterinario

Reporte de Patología

I. Información del Paciente

Paciente: Alana
Especie: Canino
Sexo: Hembra
Raza: Mestizo
Edad: 9 años

Nro. De caso: AF-7780
Veterinario: Oscar Reyes
Clínica Veterinaria: Ecospet
Propietario: Carmen Mendez

II. Antecedentes clínicos

Presenta una masa subcutánea plana en el muslo izquierdo, es plana incolora de aproximadamente 3cm x 2cm de diámetro, semi compacta y al hacer la punción de muestra fue sanguinolenta.

III. Descripción citopatológica

Los extendidos citológicos remitidos muestran sobre la superficie de las láminas una gran concentración de glóbulos rojos y células inflamatorias compuestas principalmente por polimorfonucleares con presencia significativa de macrófagos activos.

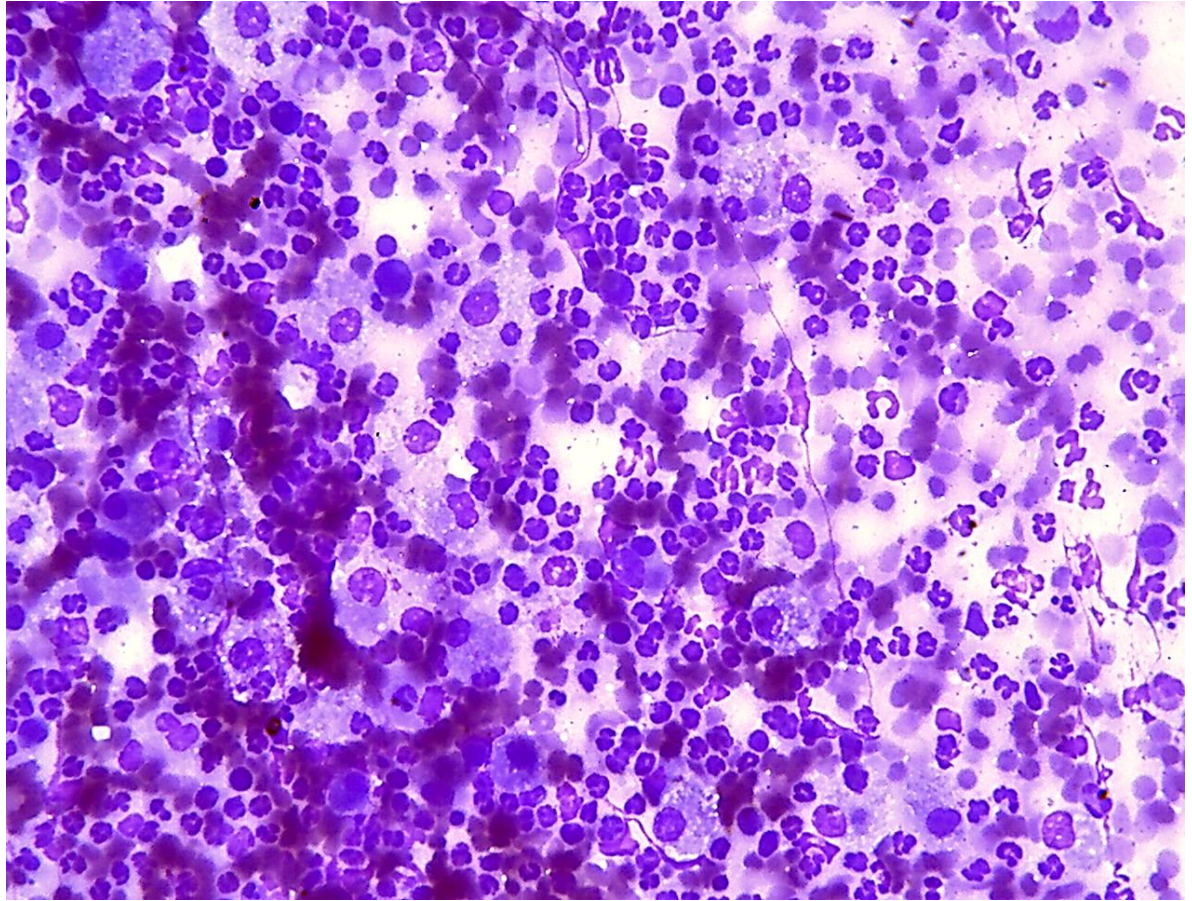
DX: Compatible con severa inflamación hemorrágica supurativa granulomatosa de curso crónico.

IV. Comentario

Se recomienda tomar una muestra para su correspondiente análisis microbiológico y respectivo antibiograma e iniciar un tratamiento farmacológico específico. Si posterior al tratamiento farmacológico no se evidencia una evolución favorable, se recomienda la resección completa de la zona afectada y su envío para su correspondiente análisis histopatológico. Se debe tener en cuenta que los procesos inflamatorios de curso crónico que no presentan una adecuada resolución puede generar displasia celular.



**AR. Bioanálisis
Laboratorio Veterinario**



Lima, 18 de agosto del 2025

Dr. CHRISTIAN PITOT ALVAREZ
C.M.V. 0985