



SERVICIO DE ECOGRAFÍA

DATOS DEL PACIENTE:

NOMBRE	: PARIS	ESPECIE	: CANINA
EDAD	: 1 AÑO	PROPIETARIO	: FAMILIA RAMIREZ
SEXO	: HEMBRA	MV SOLICITANTE	: EXTERNO
RAZA	: BULLDOG FRANCES	FECHA	: 03/04/25

INFORME ECOGRÁFICO:

VEJIGA: De forma piriforme conservada en distensión media. Contenido anecoico con presencia de finas partículas ecogénicas en suspensión en escasa cantidad. Pared conservada de 1.37mm de espesor. Mucosa lisa y regular.

UTERO: Dorsal a vejiga y hacia craneal se observan cuerpo y cuernos uterinos conservados, hipocóicos, sin aparente contenido intra luminal, miden aproximadamente 9.13mm, 4.45mm y 4.18mm de espesor en cuerpo uterino, cuerno derecho e izquierdo respectivamente.

OVARIOS: Parénquima homogéneo. Forma ovalada con contornos regulares. Ecotextura granular media. Ecogenicidad hipocóica conservada. Ovario derecho mide 13.35mm x 8.05mm. Ovario izquierdo mide 10.49mm x 6.31mm.

RIÑONES: Parénquima homogéneo. Forma conservada, capsula fina y contornos regulares. Tamaño conservado. Riñón derecho mide 46.01mm x 27.07mm. Riñón izquierdo mide 44.05mm x 25.07mm. Ecotextura conservada de granularidad media. Ecogenicidad cortical y medular aparentemente conservadas. Se observa tenue signo de anillo medular (puede ser fisiológico en animales < 25kg o estar relacionado a nefropatía y/o proceso infeccioso, no es patognomónico de enfermedad, correlacionar con analítica sanguínea). Relación y diferenciación cortico medular conservadas.

BAZO: Parénquima homogéneo. Forma y contornos regulares. Tamaño conservado, mide 16.29mm de espesor a nivel de hilio esplénico. Ecotextura conservada de granularidad fina. Ecogenicidad conservada. Vasculatura esplénica de disposición y visualización normal.

HIGADO: Parénquima homogéneo. Forma conservada y bordes regulares. Tamaño conservado. Ecotextura conservada de granularidad media. Ecogenicidad levemente disminuida (puede deberse a inflamación aguda o crónica reagudizada). Vasculatura hepática y portal de disposición y visualización normal.

VESÍCULA BILIAR: En moderada distensión. Contenido anecoico con presencia de sedimento biliar en suspensión en muy escasa cantidad. Pared conservada de 0.83mm de espesor. Volumen vesicular de 10.07 cm³ (normal hasta 1 cm³/kg de peso).

TRACTO GASTROINTESTINAL: Estómago en escasa distensión con contenido de patrón mucoso y gas, pared de estratificación conservada de 4.52mm. Duodeno con patrón mucoso, pared de estratificación conservada de 3.94mm. Asas intestinales medias de características ecográficas aparentemente conservadas. Colon con contenido de heces en cantidad discreta de aspecto sólido, pared conservada de 1.42mm. No se observa presencia de cuerpo extraño, o al menos no evidente, ni presencia de patrón obstructivo. Peristaltismo gastrointestinal de frecuencia e intensidad normal.

LA ECOGRAFIA ES UNA TECNICA DIAGNOSTICA COMPLEMENTARIA CUYOS RESULTADOS DEBEN SER PONDERADOS Y CORRELACIONADOS POR EL MÉDICO VETERINARIO TRATANTE. SE RECOMIENDA PONDERAR LOS RESULTADOS CON ANALÍTICA SANGUÍNEA CORRESPONDIENTE.

PANCREAS: Parénquima parcialmente homogéneo. Forma y contornos regulares. Tamaño conservado. Rama derecha mide 7.53mm de espesor. Rama izquierda mide 7.18mm de espesor. Ecotextura granular media. Ecogenicidad levemente disminuida. No se observa reacción peritoneal circundante (solo el 60% de las pancreatitis se pueden diagnosticar con ecografía, se sugiere correlacionar con sintomatología de paciente).

GLANDULAS ADRENALES: Ecográficamente conservadas.

No se observa presencia de líquido libre.

Topografía y/o área de proyección de otros órganos abdominales no evidenciaron anomalías al momento del examen.

CONCLUSIONES:

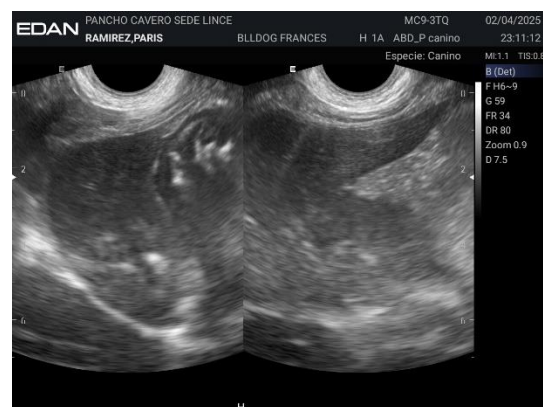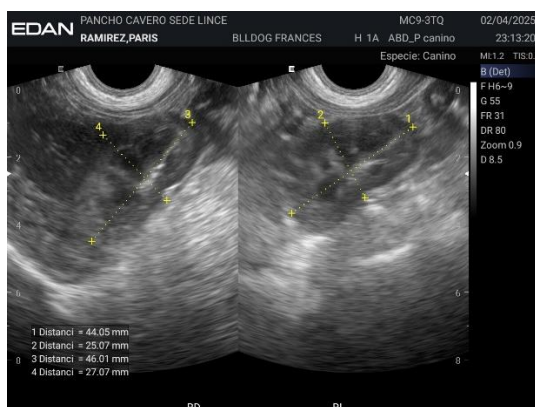
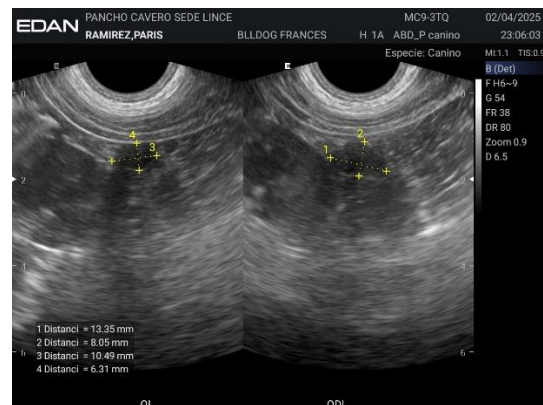
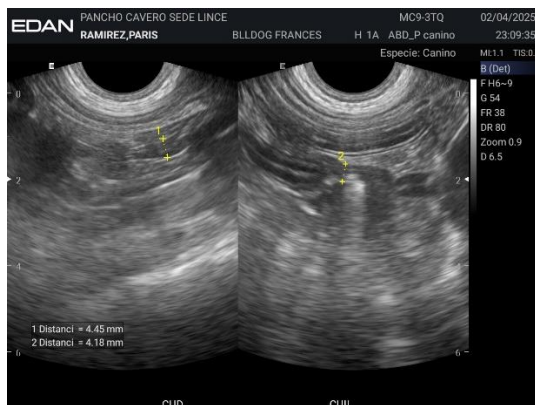
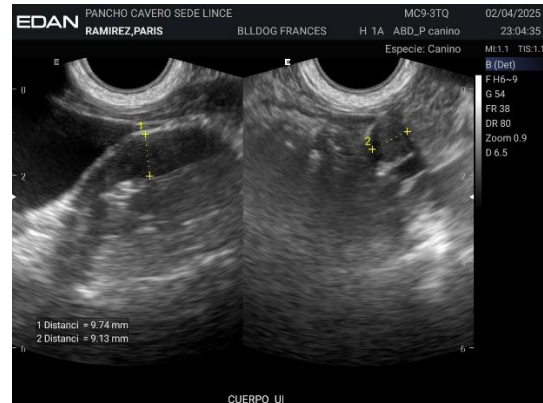
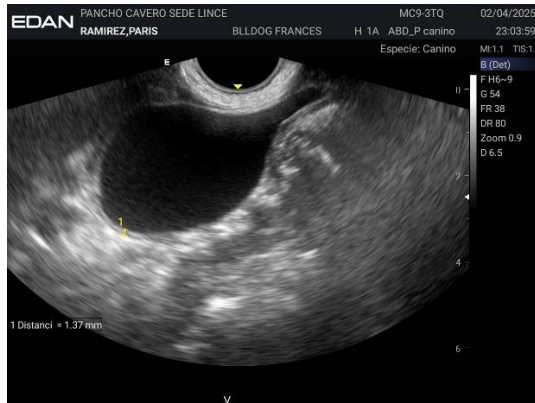- IMÁGENES DE ABORDAJE VESICAL CON PRESENCIA DE SEDIMENTO URINARIO Y/O CELULAR EN ESCASA CANTIDAD
- IMÁGENES DE ABORDAJE RENAL CON PRESENCIA DE SIGNO DE ANILLO MEDULAR (SIGNO NO PATOGNOMONICO DE ENFERMEDAD, CORRELACIONAR CON ANALITICA SANGUINEA)
- IMÁGENES DE ABORDAJE HEPATICO SUGERENTES A LEVE HEPATOPATIA INFLAMATORIA
- IMÁGENES DE ABORDAJE VESICULAR CON PRESENCIA DE SEDIMENTO BILIAR EN MUY ESCASA CANTIDAD
- IMÁGENES DE ABORDAJE PANCREATICO SUGERENTES A CAMBIOS INFLAMATORIOS LEVES
- SE SUGIERE SEGUIMIENTO ECOGRAFICO



Julia Sofia Moreno Hermoza
CMVP 6004
DIPLOMADO EN ECOGRAFÍA VETERINARIA

LA ECOGRAFIA ES UNA TECNICA DIAGNOSTICA COMPLEMENTARIA CUYOS RESULTADOS DEBEN SER PONDERADOS Y CORRELACIONADOS POR EL MÉDICO VETERINARIO TRATANTE. SE RECOMIENDA PONDERAR LOS RESULTADOS CON ANALÍTICA SANGUÍNEA CORRESPONDIENTE.

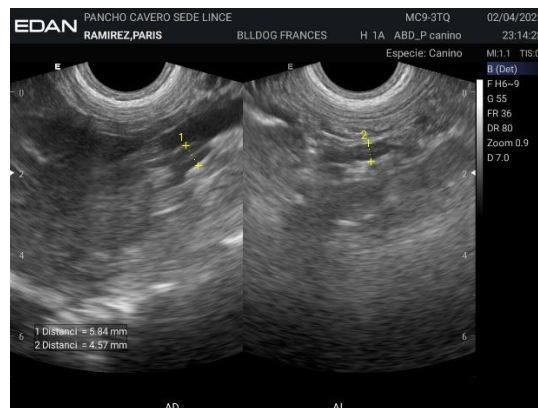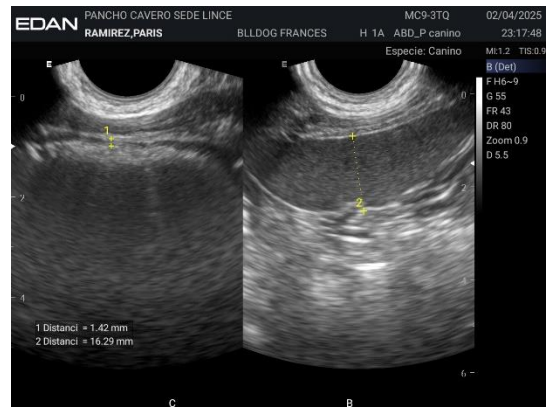
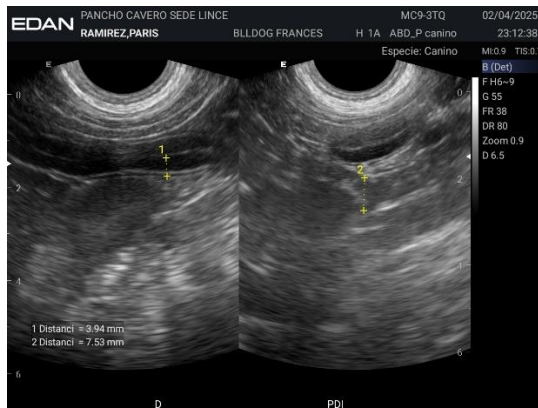
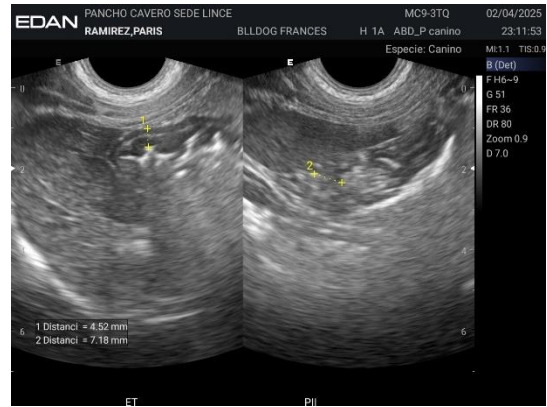
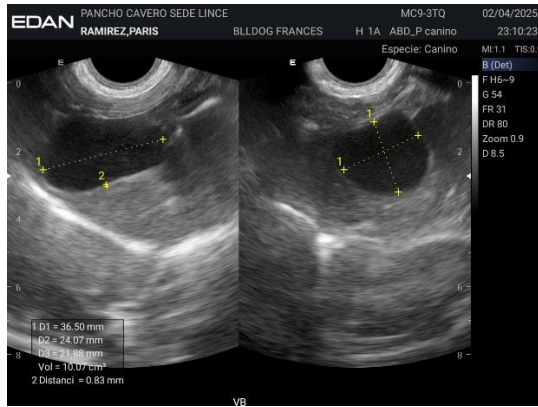
Clínica Veterinaria Pancho Cavelo – Sede Lince
Av. Militar 2026 Lince – 517 6681 - 936283095
www.panchocavelo.com



LA ECOGRAFIA ES UNA TECNICA DIAGNOSTICA COMPLEMENTARIA CUYOS RESULTADOS DEBEN SER PONDERADOS Y CORRELACIONADOS POR EL MÉDICO VETERINARIO TRATANTE. SE RECOMIENDA PONDERAR LOS RESULTADOS CON ANÁLITICA SANGUÍNEA CORRESPONDIENTE.

Clínica Veterinaria Pancho Cavelo – Sede Lince
Av. Militar 2026 Lince – 517 6681 - 936283095

www.panchocavelo.com



LA ECOGRAFIA ES UNA TECNICA DIAGNOSTICA COMPLEMENTARIA CUYOS RESULTADOS DEBEN SER PONDERADOS Y CORRELACIONADOS POR EL MÉDICO VETERINARIO TRATANTE. SE RECOMIENDA PONDERAR LOS RESULTADOS CON ANALÍTICA SANGUÍNEA CORRESPONDIENTE.

Clinica Veterinaria Pancho Caveró – Sede Lince
Av. Militar 2026 Lince – 517 6681 - 936283095
www.panchocavero.com