

INFORME DE ECOGRAFÍA ABDOMINAL			
Clínica Veterinaria: DR. OSCAR R.		Edad: 3 AÑOS 3M	
Médico solicitante: DR. OSCAR R.		Sexo: HEMBRA ENTERA	
Paciente: MOSITA VEGA		Peso: 2.2KG	
Especie: canino		Ayunas: sí	
Raza: YORKSHIRE T.		Fecha: 11/03/25	
Motivo del examen:			
<b>1. VEJIGA</b>		<b>5. BAZO</b>	
Forma: normal Contenido: escaso, anecoico Paredes: 0.13cm, normal Mucosa: regular Sedimento: ausente		Tamaño: normal Grosor: 0.88cm, normal Ecotextura: homogénea Ecogenicidad: normal Bordes: lisos y regulares Vasculatura: normal	
<b>2. RIÑÓN</b>		<b>6. ESTÓMAGO</b>	
	<b>DERECHO</b>	<b>IZQUIERDO</b>	
Tamaño:	3.23x1.70x1.77cm normal	2.99x1.81x1.50cm normal	Espesor: 0.21-0.27cm, normal Mucosa: regular Estratificación: normal Contenido: <b>abundante contenido líquido y gaseoso</b> Peristaltismo: <b>incrementado</b> Pasaje pilórico conservado. La cantidad de gas permitió evaluar el contenido y las paredes de forma parcial.
Definición:	normal	normal	
Ecotextura:	homogénea	homogénea	
Ecogenicidad:	normal	normal	
Bordes:	lisos y regulares	lisos y regulares	
Pelvis:	normal	normal	
<b>3. HÍGADO</b>		<b>7. INTESTINO (yeyuno e íleon)</b>	
Tamaño: normal Bordes: lisos y cortantes Ecotextura: homogénea Ecogenicidad: <b>disminuida</b> Vasculatura: normal		Espesor: 0.23-0.26cm Estratificación: normal Contenido: <b>algunos segmentos evidencian escaso contenido líquido</b> Serosa: normal Trayecto: normal Peristaltismo: normal <b>Duodeno</b> descendente proximal de 0.37cm, levemente engrosada y distendida con moderado contenido líquido.	
<b>4. VESÍCULA</b>		<b>8. COLÓN (descendente)</b>	
Forma: normal Contenido: moderado, anecoico Paredes: 0.08cm Barro: ausente Volumen: 3.98ml		Espesor: 0.14cm Estratificación: normal Contenido: <b>escaso, ecogénico, hiperecoico. Compatible con heces semi acuosas a pastosas y gas</b> Peristaltismo: normal	
<b>9. LÍQUIDO LIBRE</b>			
Cantidad: ausente			

<b>10. ADRENALES</b> , de topografía conservada, no evaluables por marcada tensión a la presión.	
<b>11. RAMA PANCREÁTICA DERECHA</b> . No descarta pancreatitis. Solo el 60% de las pancreatitis se pueden diagnosticar con ecografía. Se sugiere correlacionar con sintomatología de paciente. Tamaño: <b>0.91cm, leve aumento de tamaño</b> Ecogenicidad: isocóica Ecotextura: <b>levemente heterogénea, con escasos focos hiperecoicos.</b> Vasculatura: normal	
<b>12. OVARIOS</b> simétricos.	
<b>DERECHO</b> Tamaño: 1.28x0.38cm, normal Ecogenicidad: hipocóico Ecotextura: homogénea	<b>IZQUIERDO</b> Tamaño: 1.01x0.48cm, normal Ecogenicidad: hipocóico Ecotextura: homogénea
<b>13. ÚTERO</b> CUPERO DE ÚTERO hipocóico, homogéneo, de 0.56x0.62cm de diámetro.	
<b>CUERNOS UTERINOS</b> simétricos.	
<b>DERECHO</b> Tamaño: 0.27 cm Ecogenicidad: hipocóico Ecotextura: homogénea Contenido: ausente Pared: fina	<b>IZQUIERDO</b> Tamaño: 0.24cm Ecogenicidad: hipocóico Ecotextura: homogénea Contenido: ausente Pared: fina

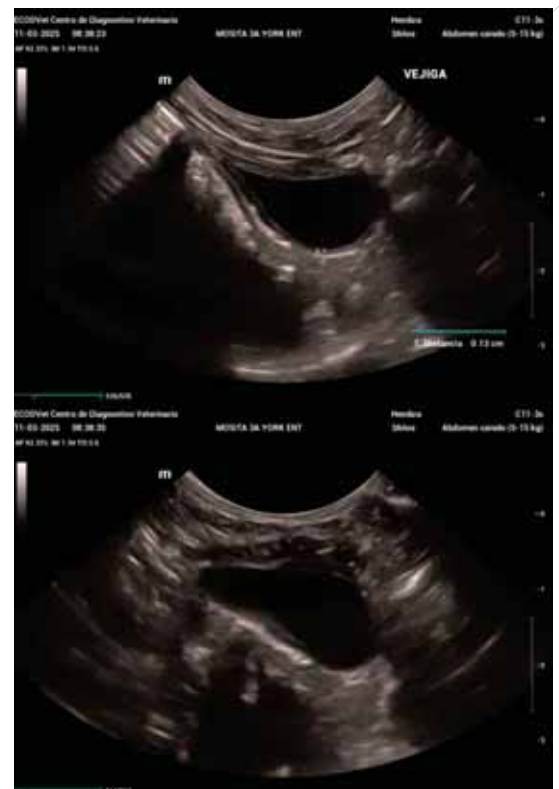**ANÁLISIS COMPLEMENTARIOS SUGERIDOS**  
Hemograma, perfil hepático, pancreático (lipasa pancreática específica canina), renal, densidad urinaria, análisis de orina, ratio proteína en orina/creatinina, SDMA, según signos clínicos y a manera de control.

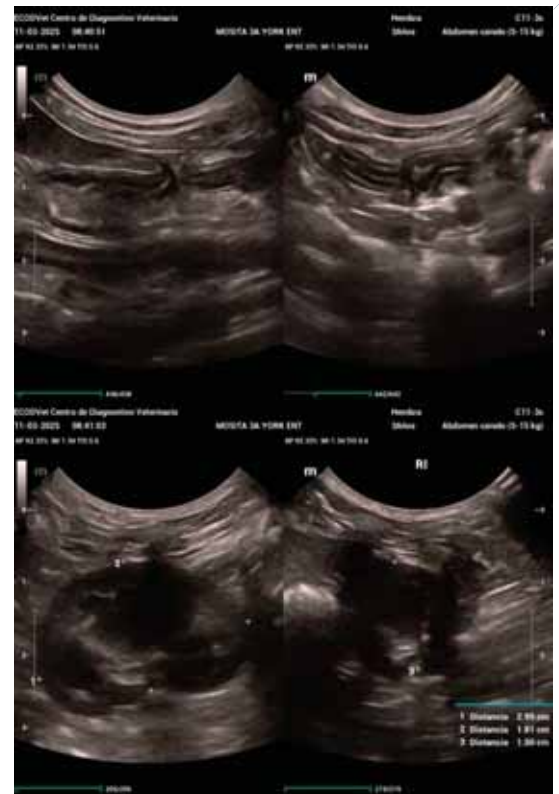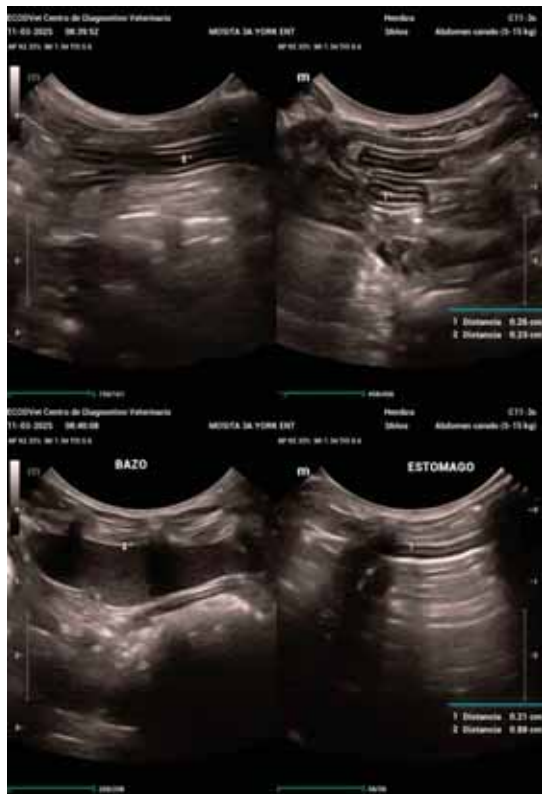
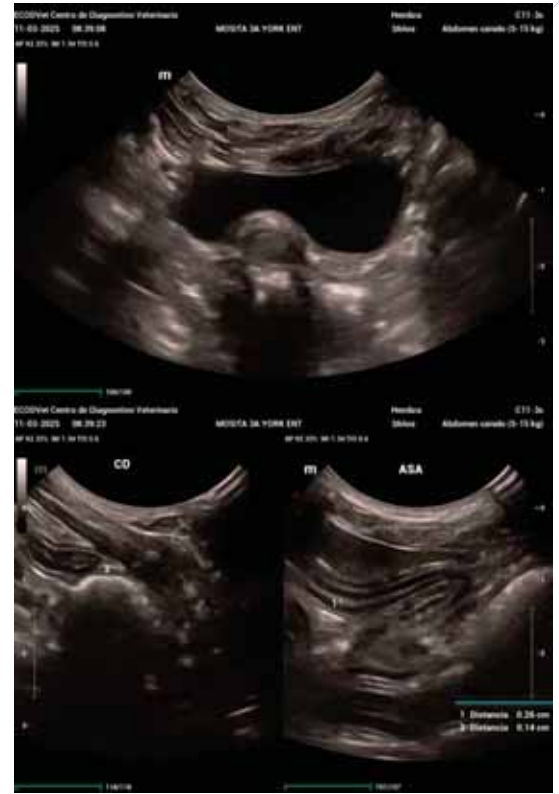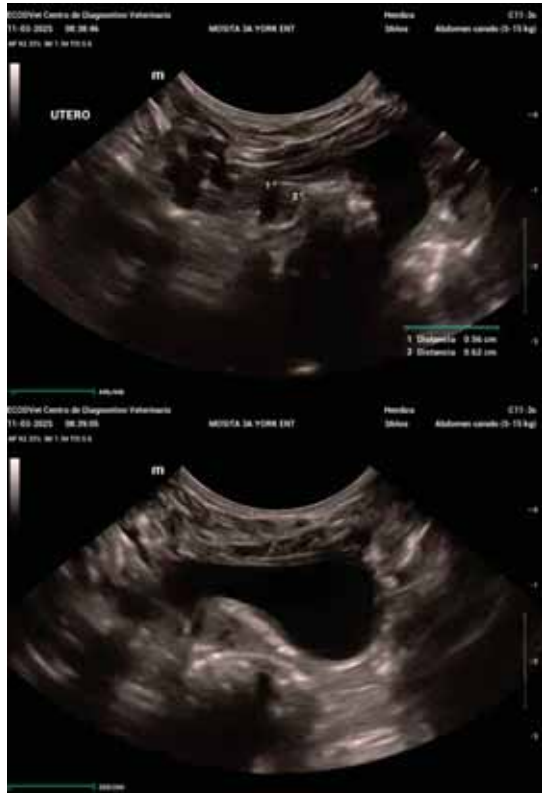**OBSERVACIONES:**  
Paciente de temperamento poco nerviosa, tensa.  
Se sugiere seguimiento clínico y re evaluación ecográfica según sintomatología.

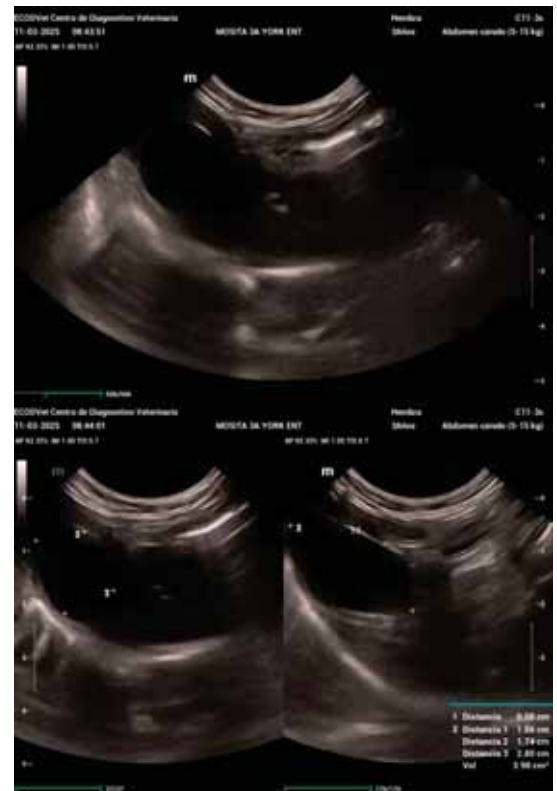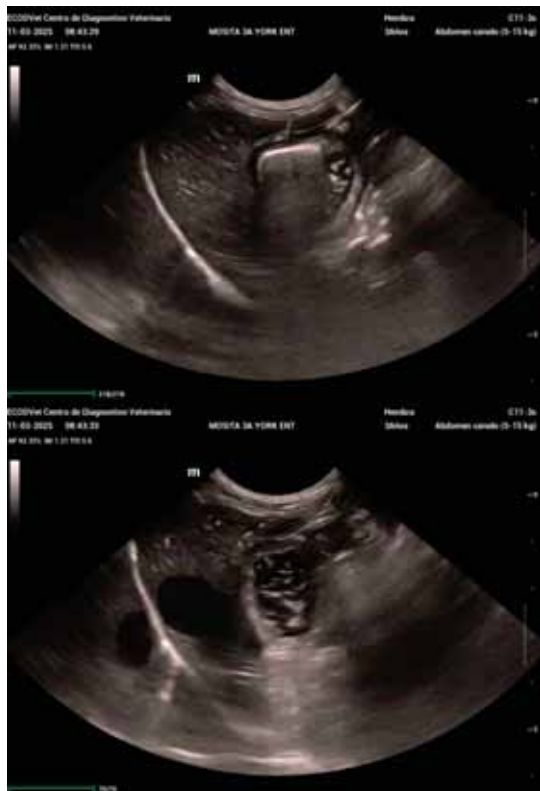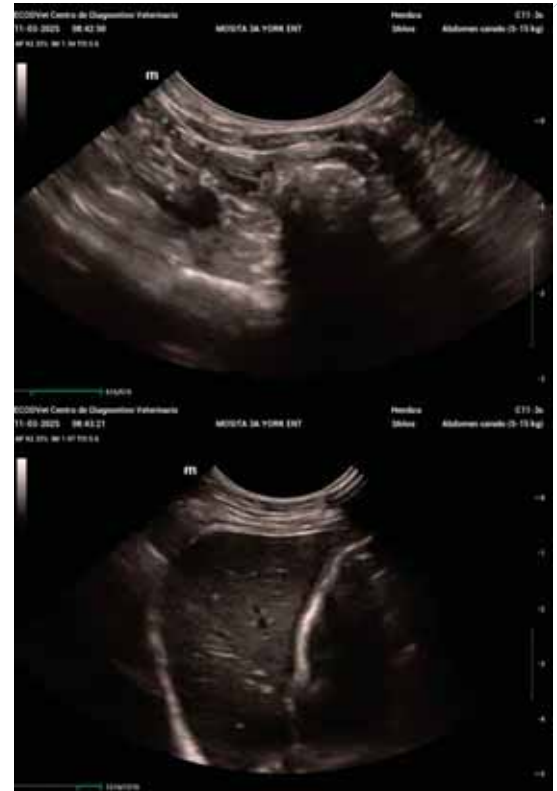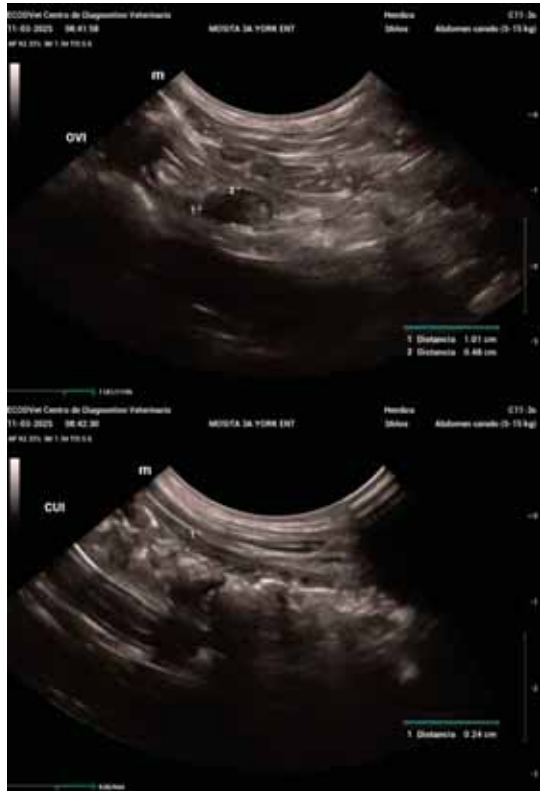- EN SUMA, IMÁGENES COMPATIBLES CON:
- Imagen hepática evidenció leve disminución de ecogenicidad, sugiere posible hepatopatía difusa con disminución de ecogenicidad.
  - Imagen gástrica evidenció pared conservada con abundante cantidad de contenido líquido y gaseoso y peristaltismo incrementado al momento de la exploración, cambios sugieren gastritis. No se evidencian cuerpos extraños que generen alteración del tránsito digestivo.
  - Imagen intestinal evidenció escaso contenido líquido en algunos segmentos y pared levemente engrosada en duodeno, cambios sugerentes de enteritis inflamatoria / congestiva, más evidente en duodeno.
  - Imagen de colon evidenció pared conservada con contenido de heces semi acuosas a pastosas, no descarta colitis leve o incipiente. Relacionar con estudio coprológico.
  - Imagen pancreática evidenció leve aumento de tamaño, y escasos focos hiperecoicos, sugiere posible infiltrado graso, no determina función. Relacionar con pruebas de función pancreática.

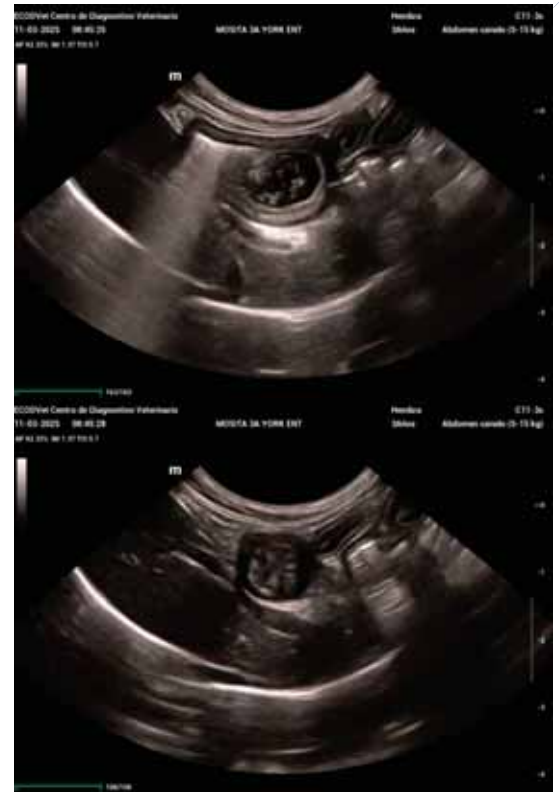
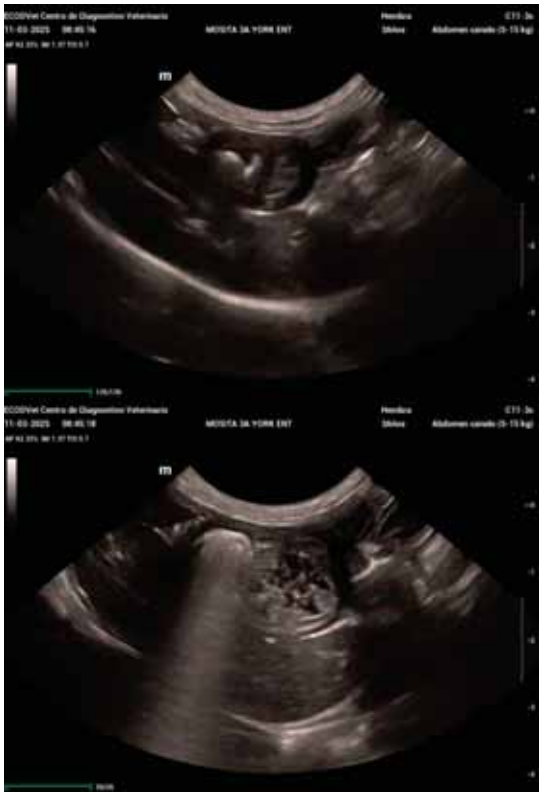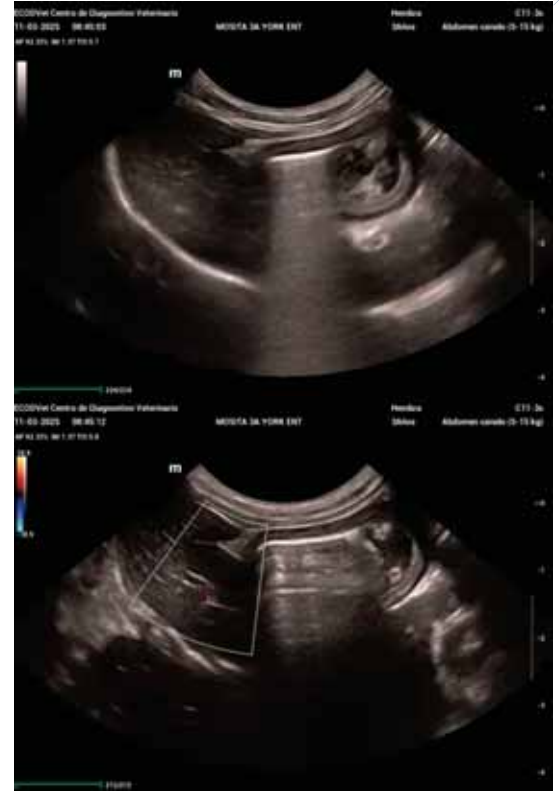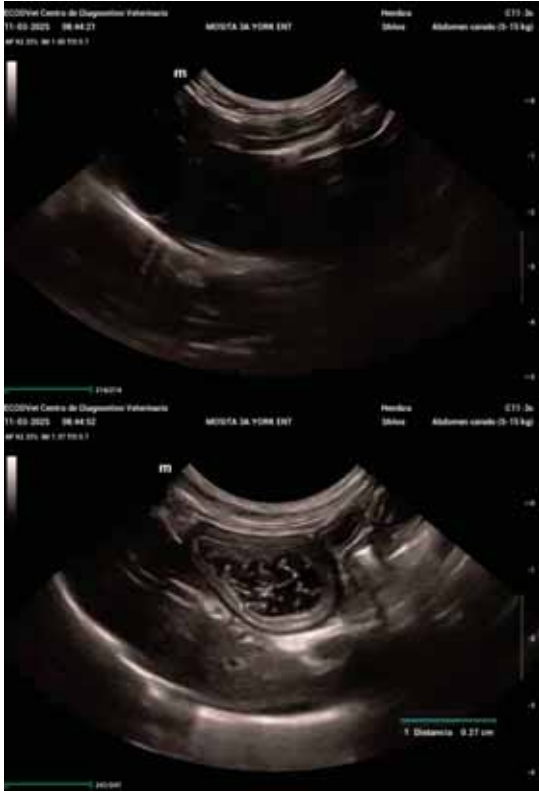
\*La ecografía es un método diagnóstico complementario que no determina función, ni tipo celular de los órganos evaluados. Es necesario presentar las imágenes ecográficas en movimiento para emitir un diagnóstico, las fotos son referenciales. El diagnóstico ecográfico debe ser interpretado por el médico solicitante según los signos clínicos del paciente.

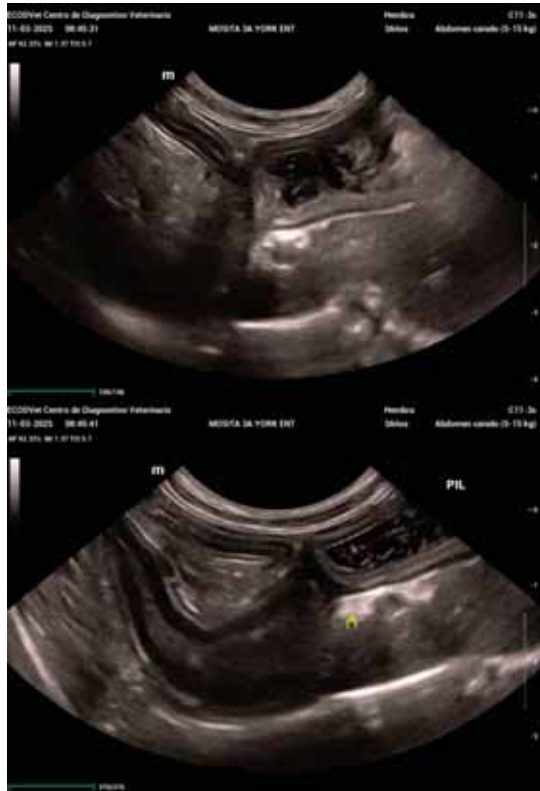Cristel Tello Ortiz  
Médico Veterinario Zootecnista  
Diplomado en Ecografía Veterinaria  
CMVP 8960



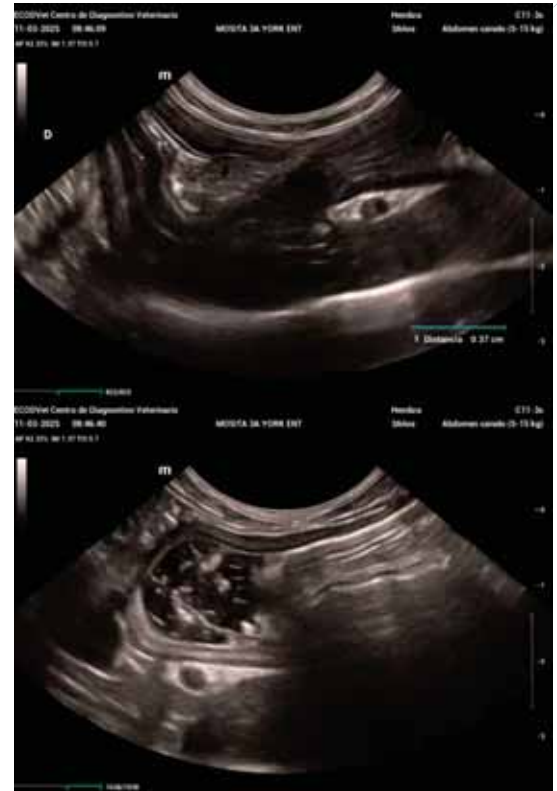




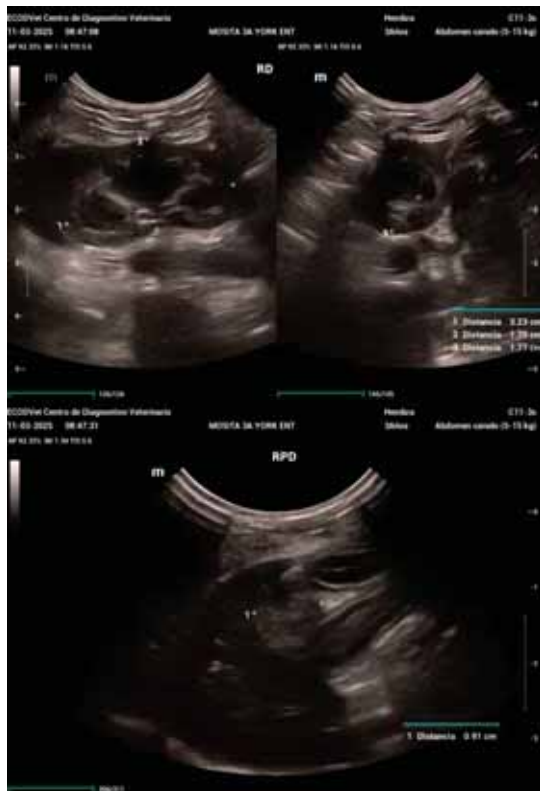



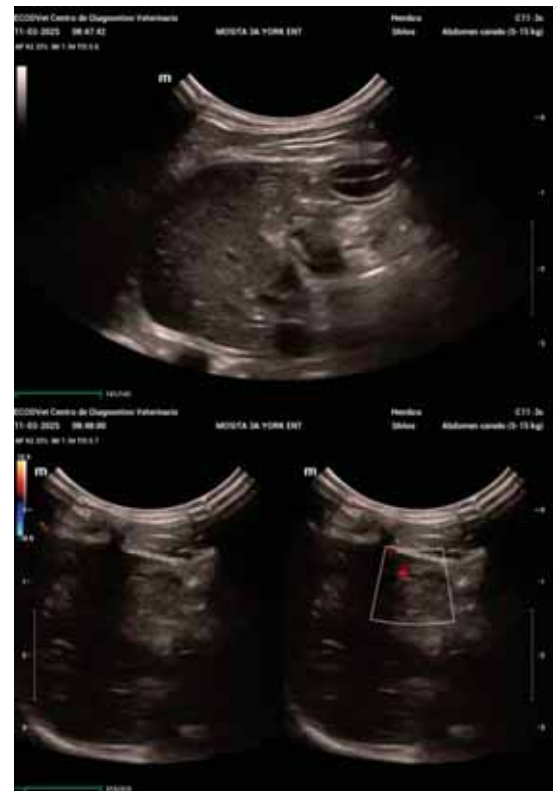Calle Clovis 720-Pueblo Libre 943732289 ecografia@ecodvet.com



Calle Clovis 720-Pueblo Libre 943732289 ecografia@ecodvet.com



Calle Clovis 720-Pueblo Libre 943732289 ecografia@ecodvet.com



Calle Clovis 720-Pueblo Libre 943732289 ecografia@ecodvet.com



