

INFORME ECOGRÁFICO ABDOMINAL

DATOS DEL PACIENTE

Nombre: Donna Figueroa

Especie: Canina

Raza: Yorkshire terrier

Sexo: Hembra

Edad: 2 años

Motivo del examen ecográfico: descarte de patología reproductiva.

Consultorio (M.V solicitante): Vet. "Master pets"

Fecha: 23-02-24

HALLAZGOS ECOGRÁFICOS:

Se lleva a cabo el examen abdominal en decúbito dorsal, lateral derecha e izquierda. Durante el examen no manifestó dolor. Paciente tranquila.

- **Hígado:**
Arquitectura conservada, límites regulares, bordes romos, tamaño conservado. Parénquima homogéneo sin evidencia de lesiones expansivas, ecogenicidad aumentada, vasos sanguíneos y conductos biliares sin anormalidades.
- **Vesícula biliar:**
De forma piriforme y de 12.1mm de espesor, presenta pared de ecogenicidad aumentada y contenido anecoico con sedimento hiperecogénico adosado a pared dorsal. Volumen 2.2ml.
- **Bazo:**
De parénquima homogéneo, de bordes regulares y definidos, con 10.8mm de espesor. Presenta tamaño y ecogenicidad normal. En tercio medio se observa nódulo hipoeecogénico de bordes irregulares, parénquima heterogéneo, mide 9.3mm x 8.3mm.

Tracto gastrointestinal:

- **Estómago:**
El estómago presenta contenido hiperecoico en escasa cantidad (compatible con alimento). La pared muestra un grosor de 2.2mm a 3mm de ecogenicidad y peristaltismo conservado.
- **Intestinos (duodeno, yeyuno e íleon):**
El duodeno se observa de pared de 2.9mm y contiene gas. En yeyuno e íleon, las paredes presentan ecogenicidad normal y grosor de 1.4mm a 3.2mm; contienen gas en escasa cantidad. El peristaltismo está conservado.
- **Colon (ascendente, transverso y descendente):**
En el colon se observa contenido hiperecogénico, compatible con gases en escasa cantidad. La pared muestra un grosor de 0.9mm.

Riñones:

Riñón izquierdo:

Dimensiones de 32.2mm x 19.6mm, corteza 2.4mm, contornos regulares y lisos. De ecogenicidad conservada y diferenciación córtico-medular disminuida. No hay evidencia de cálculos, estasis urinaria o lesiones patológicas.

- **Riñón derecho:**

Dimensiones de 33.5mm x 19.4mm, corteza 2.5mm, contornos regulares y lisos. De ecogenicidad aumentada y diferenciación córtico-medular conservada. No hay evidencia de cálculos, estasis urinaria o lesiones patológicas.

Vejiga:

Posición abdominal adecuada. El grosor de la pared es de 0.9mm y de bordes lisos y regulares. Se observa contenido anecoico sin alteraciones.

Observaciones:

- Se observa rama pancreática derecha de parénquima homogéneo, isoecogénico, de bordes regulares, con conducto pancreático conservado, sin alteraciones.
- Los ovarios presentan forma ovalada, de aspecto homogéneo e hipoeecogénicos. El ovario izquierdo mide 1cm x 0.5cm, y el derecho, de 1.2cm x 0.5cm.
- El útero se observa homogéneo, hipoeecogénico y sin contenido.
- Las glándulas adrenales se observan homogéneas, hipoeecogénicas y de bordes regulares. La izquierda mide 4.5mm (polo caudal) y la derecha, de 4.6mm (polo caudal).
- No se observa líquido libre ni masas en cavidad abdominal.
- A nivel inguinal derecha se observa disrupción de pared abdominal, mide 8.7mm.

CONCLUSIONES (El estudio ultrasonográfico es compatible con):

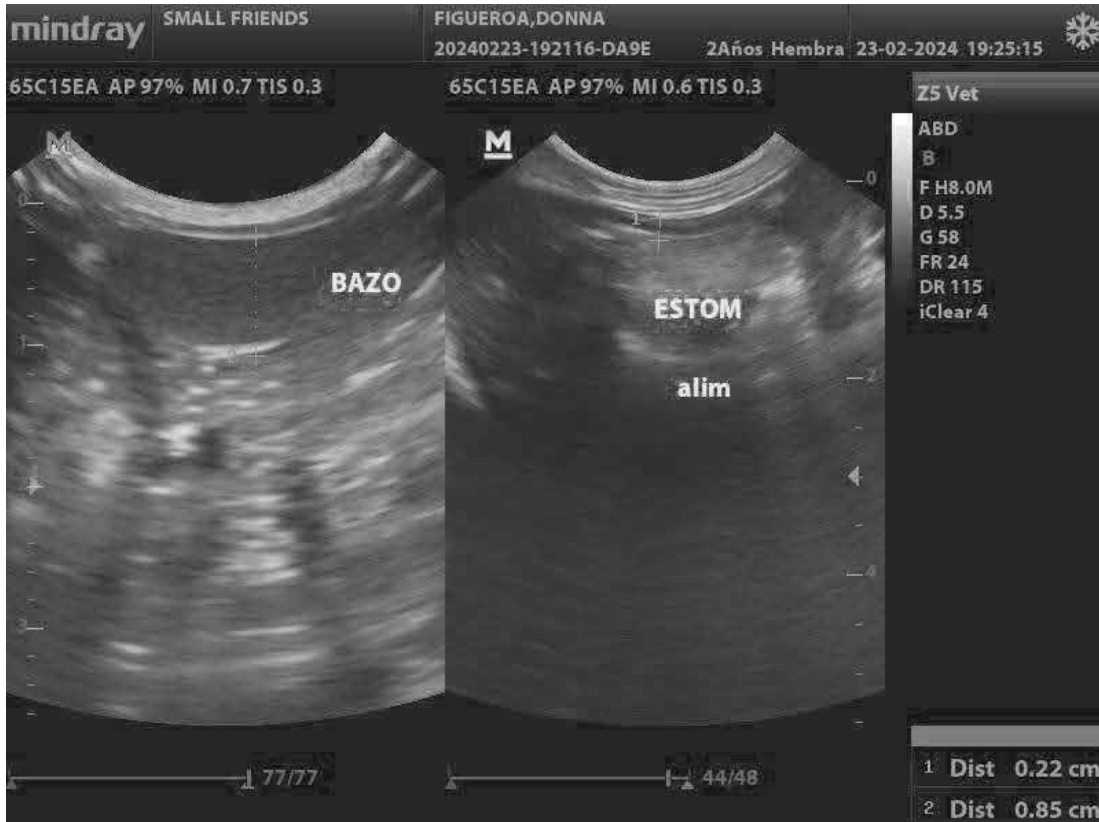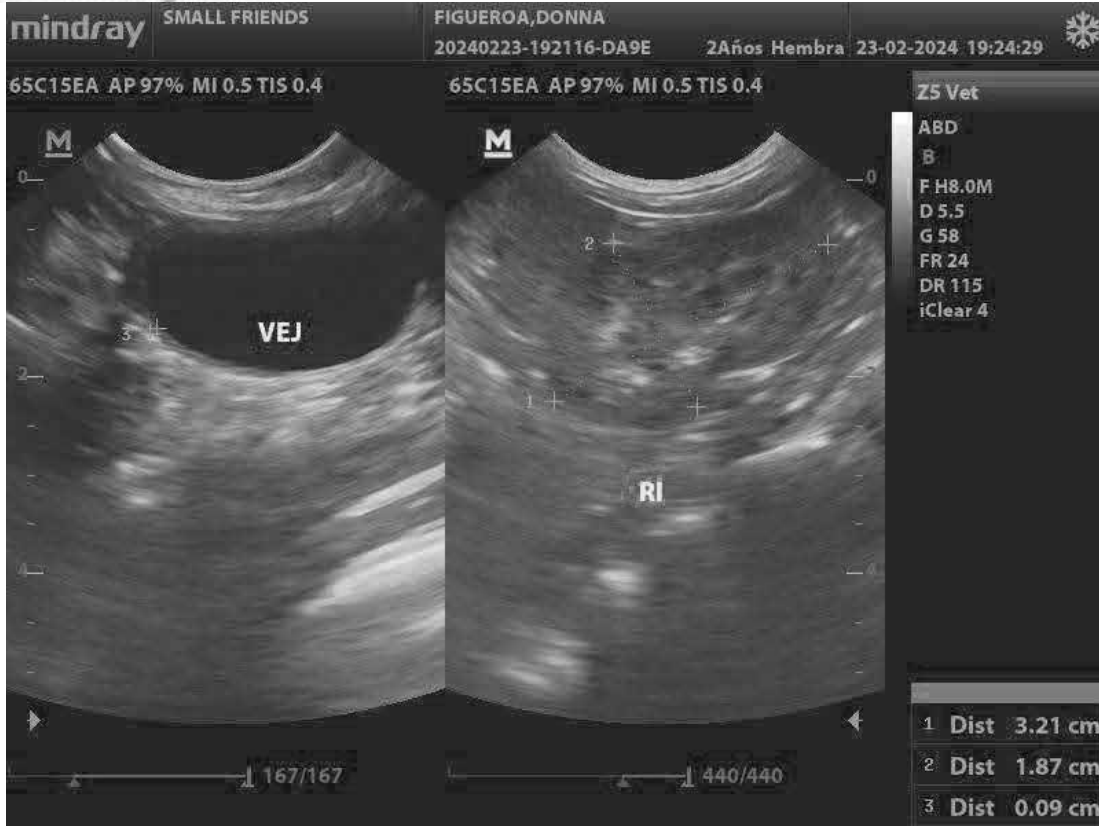
- Vesícula biliar pletórica de pared hiperecogénica sugerente a colecistitis, con sedimento de tipo mixto (celular y mineral) en moderada cantidad. Evaluar clínica de la paciente.
- Hepatopatía, ecogenicidad sugerente a proceso metabólico o endocrino.
- Nefropatía bilateral, ecogenicidad sugerente a proceso inflamatorio o infeccioso.
- Esplenopatía, nódulo en tercio medio sugerente a proceso inflamatorio o neoproliferativo (neoplásico). Evaluar clínica de la paciente.

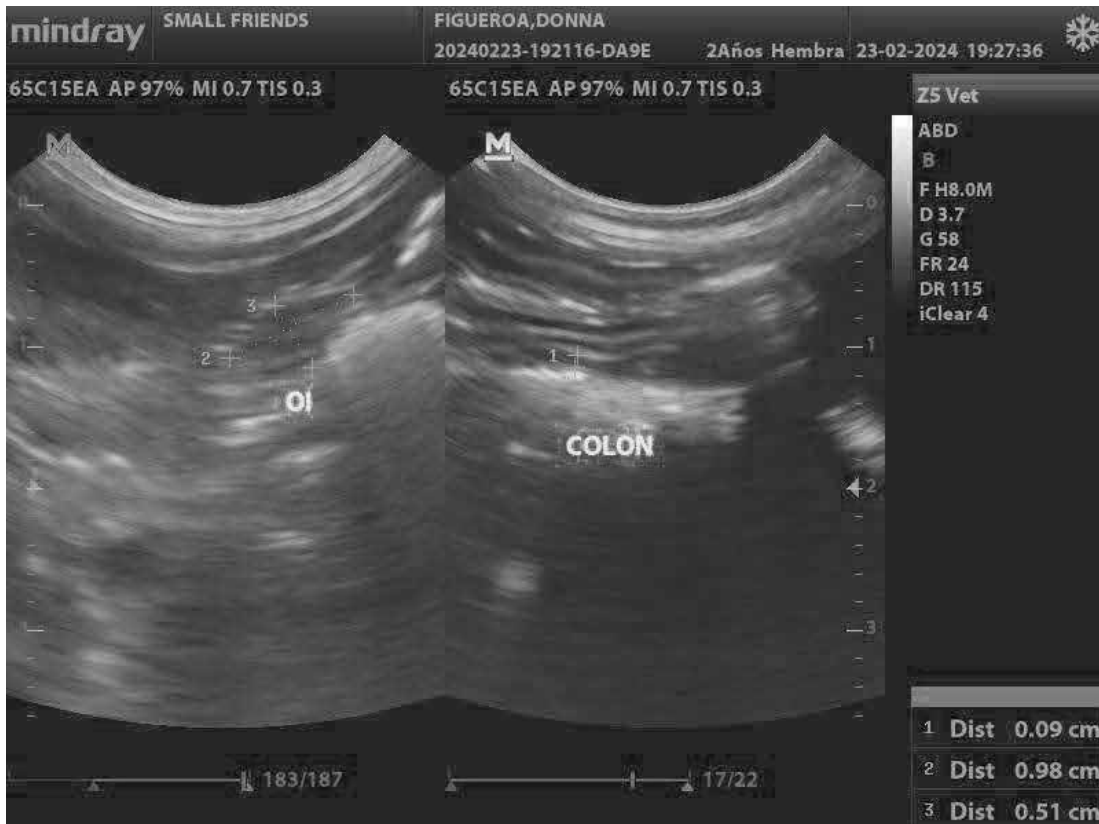
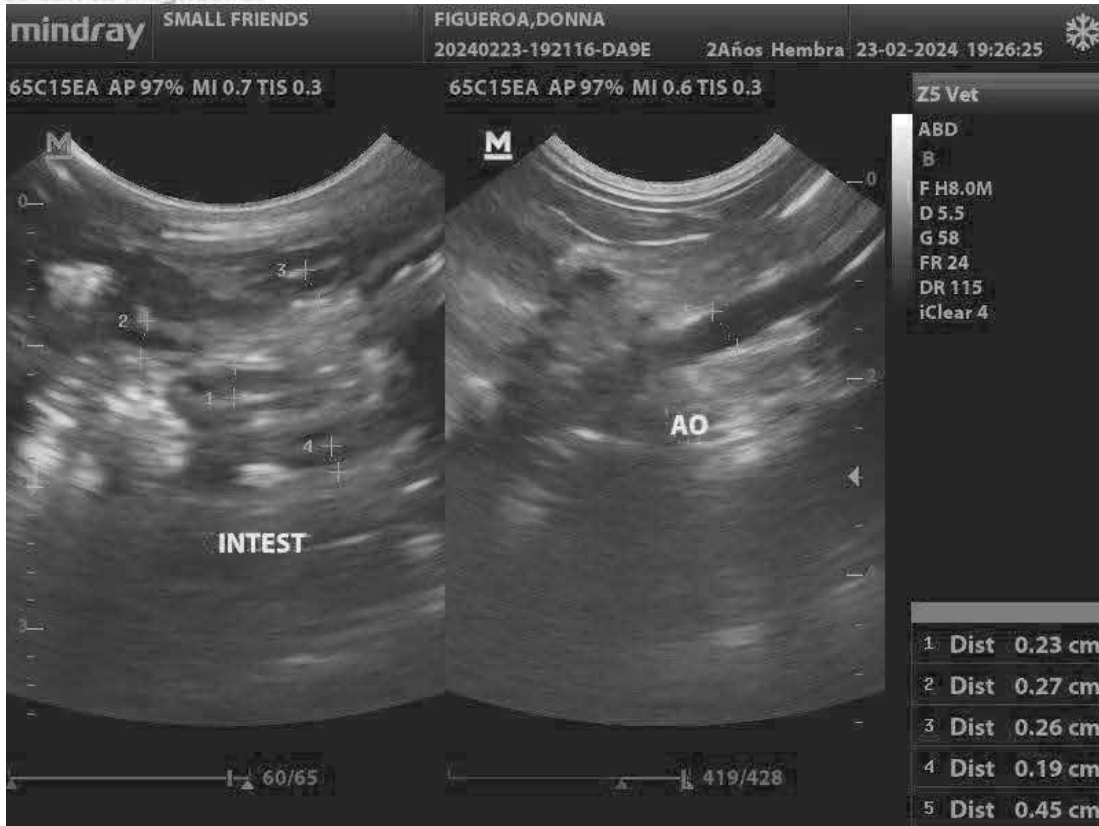
**Se sugiere evaluación ecográfica posterior de control y exámenes auxiliares.*

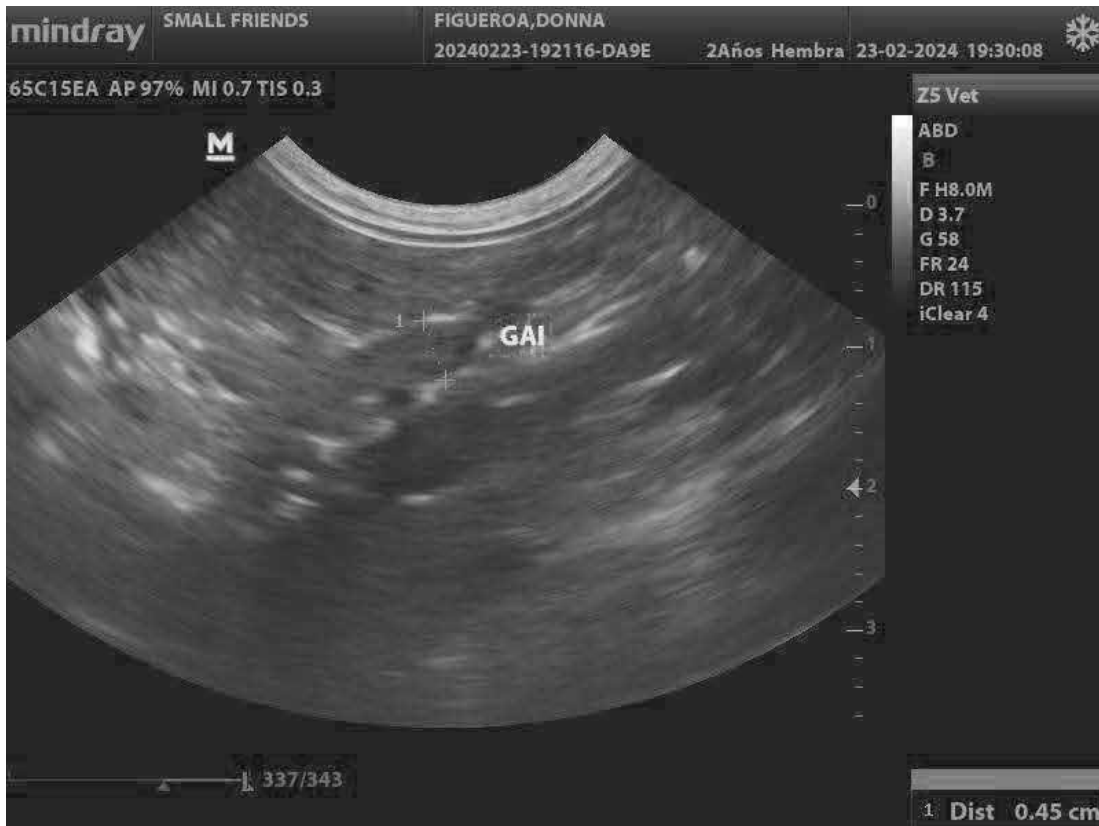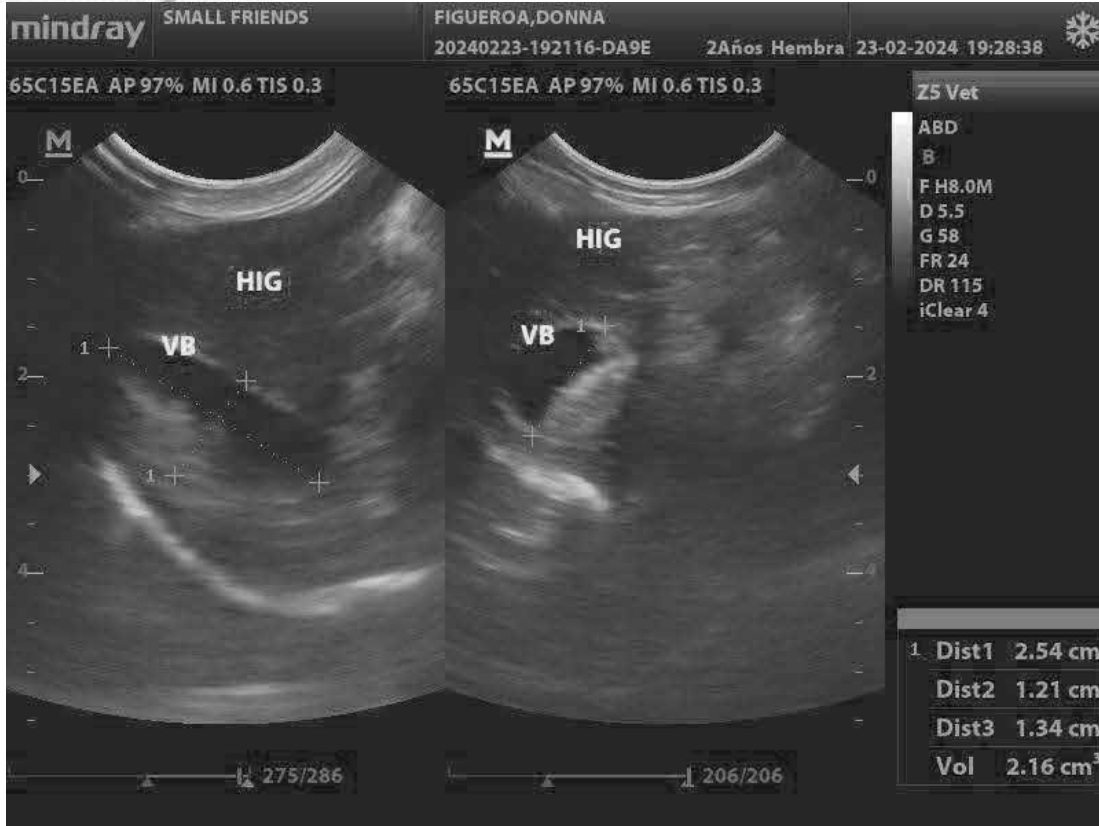


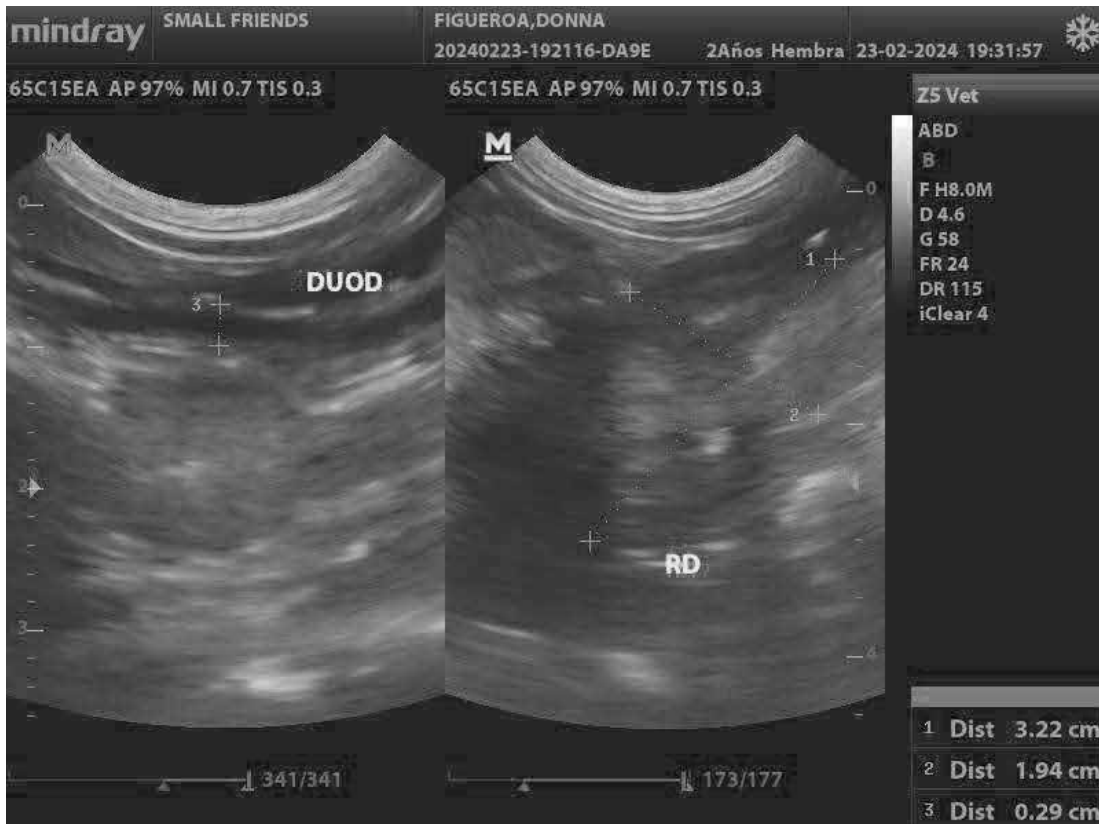
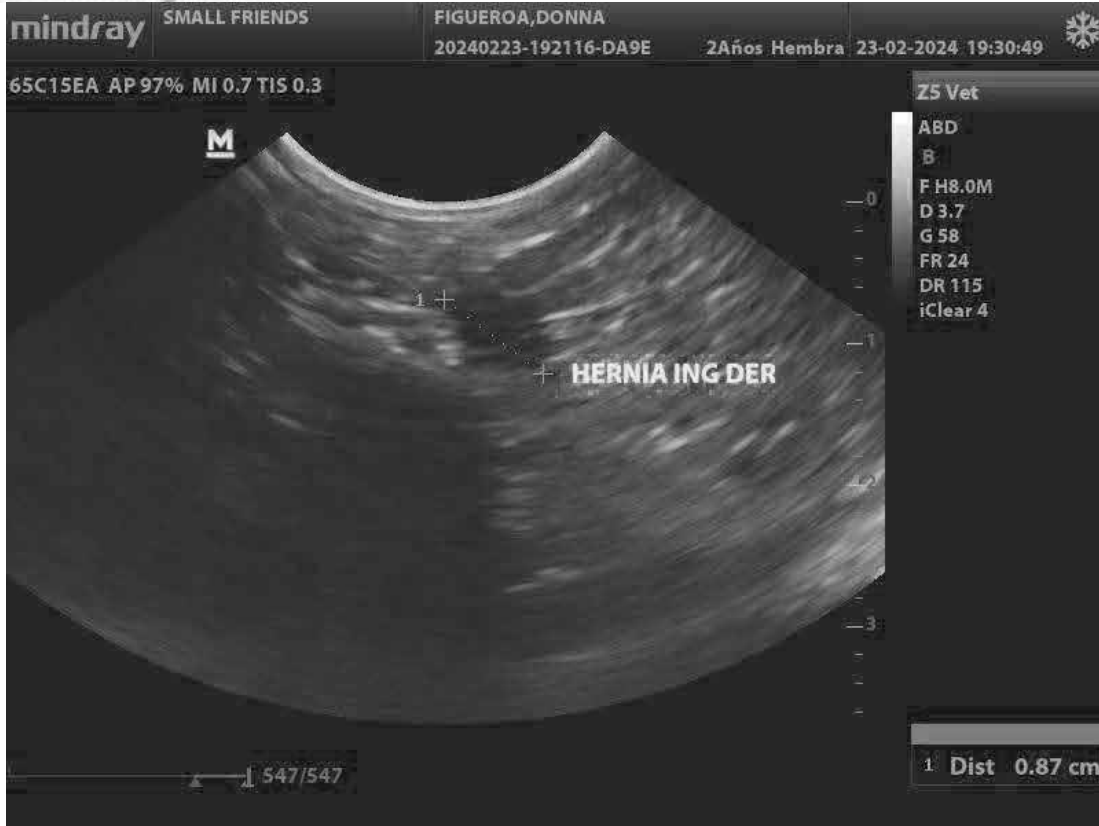GABRIELA HERRADA CASTILLO
C.M.V.P. 12308

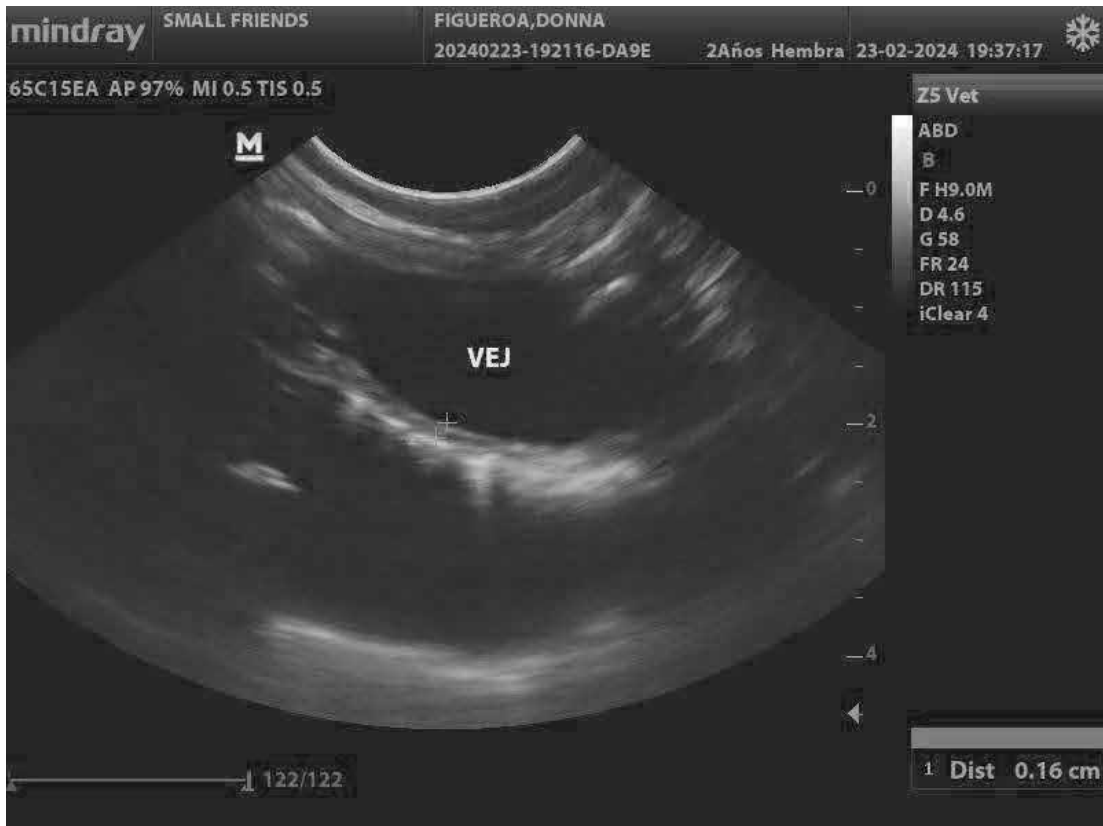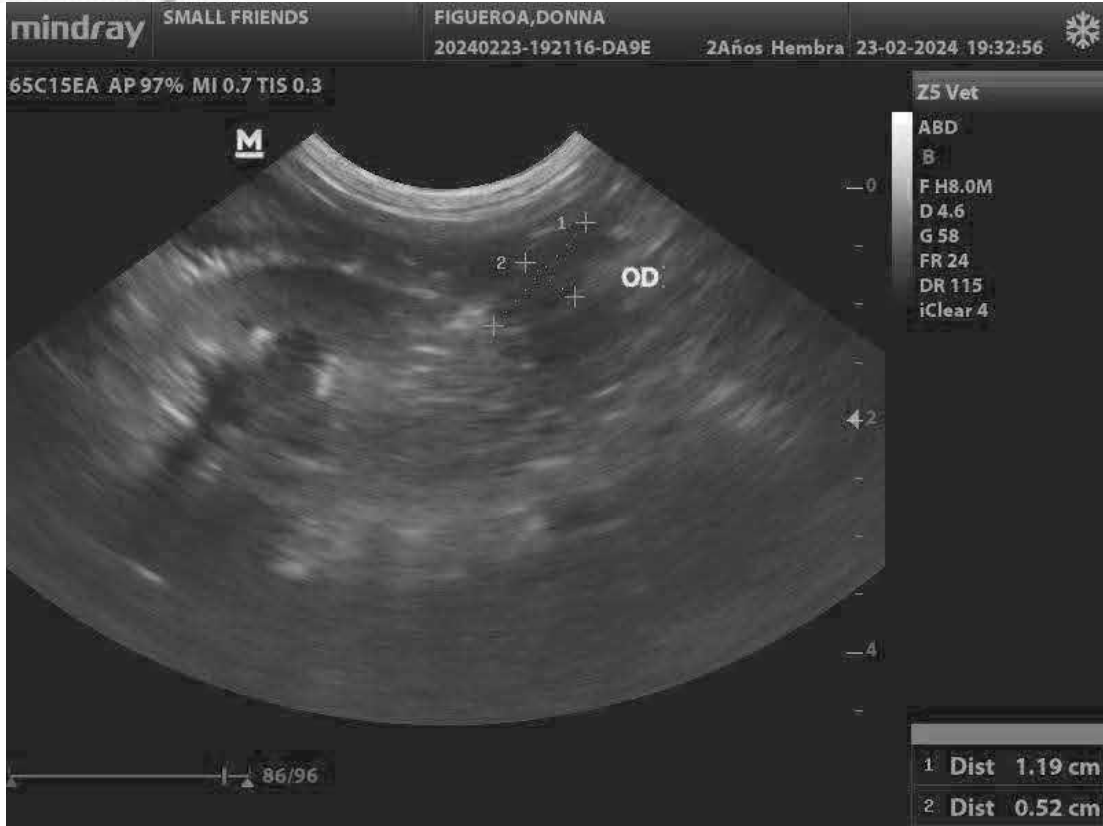**La ecografía es un examen de diagnóstico auxiliar que no determina alteración en función de los órganos revisados. La información brindada queda a criterio de médico solicitante.*

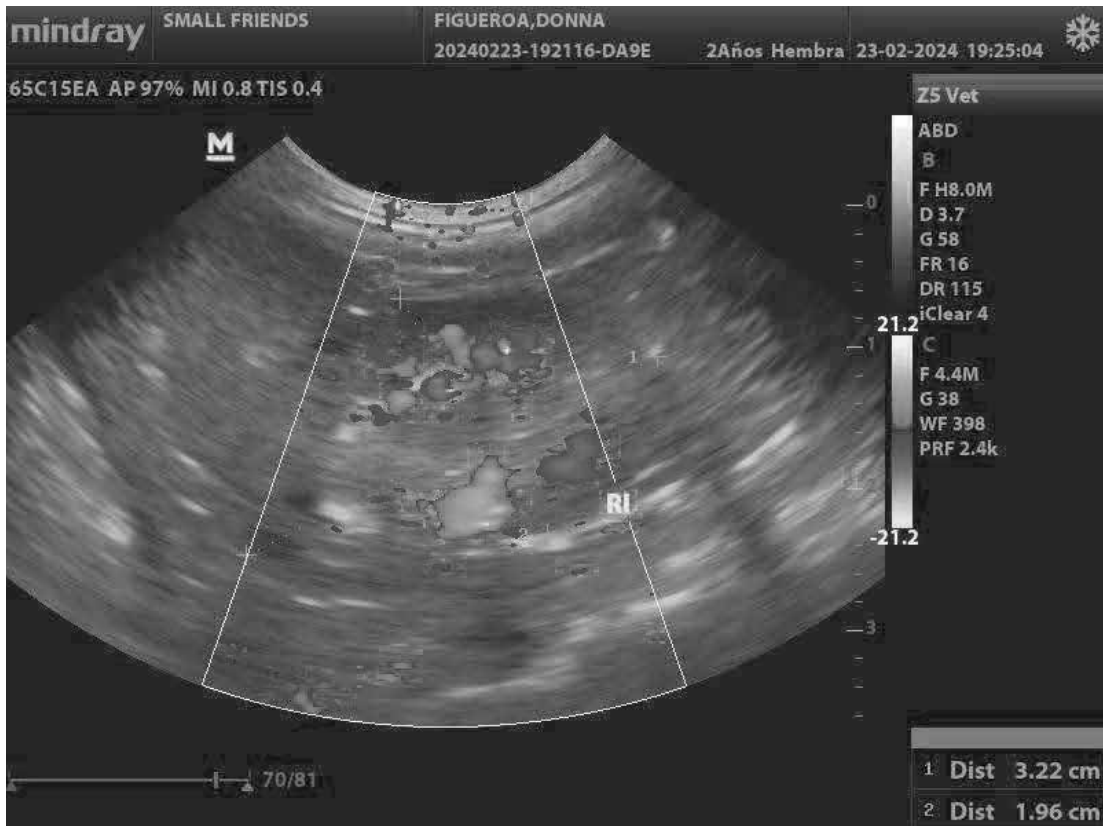
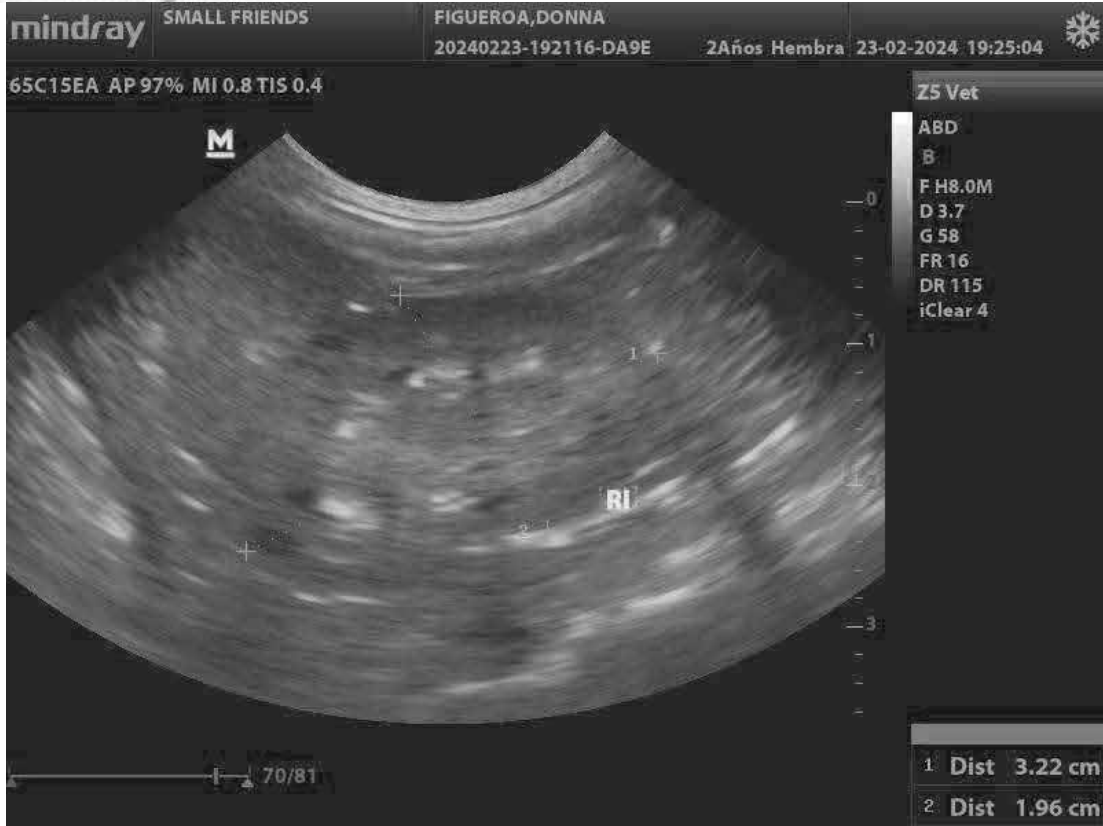
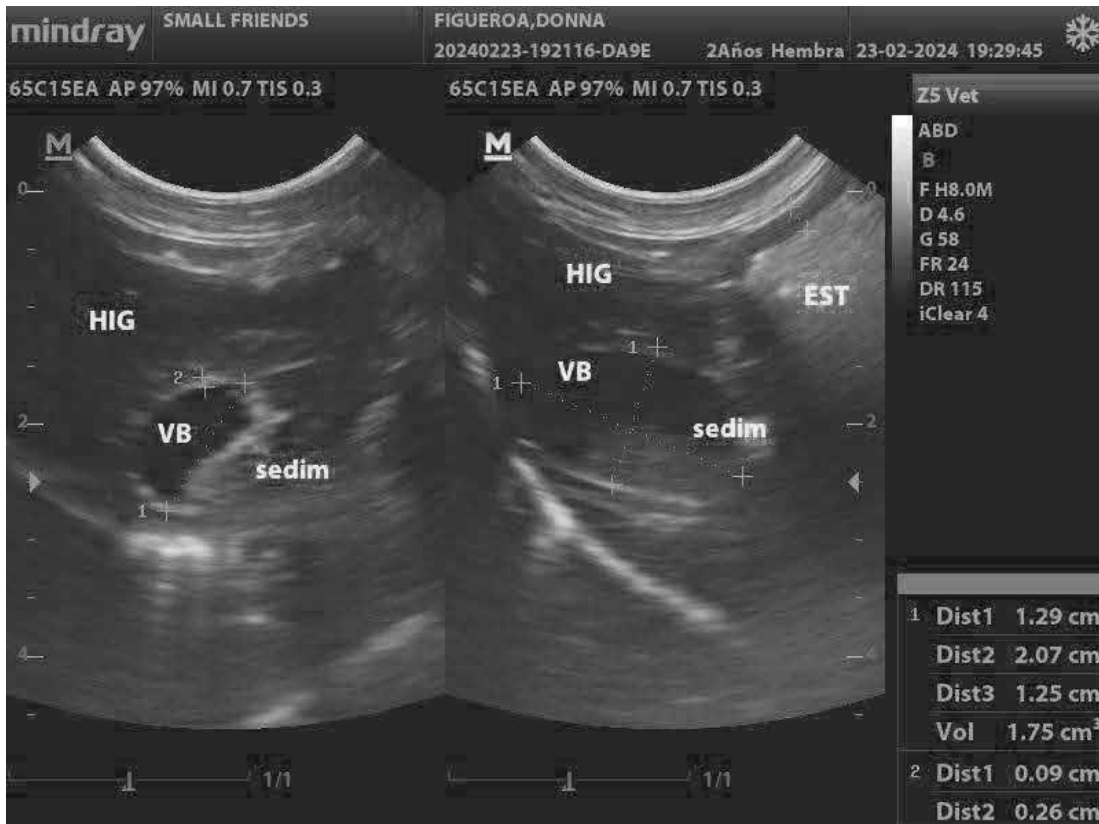


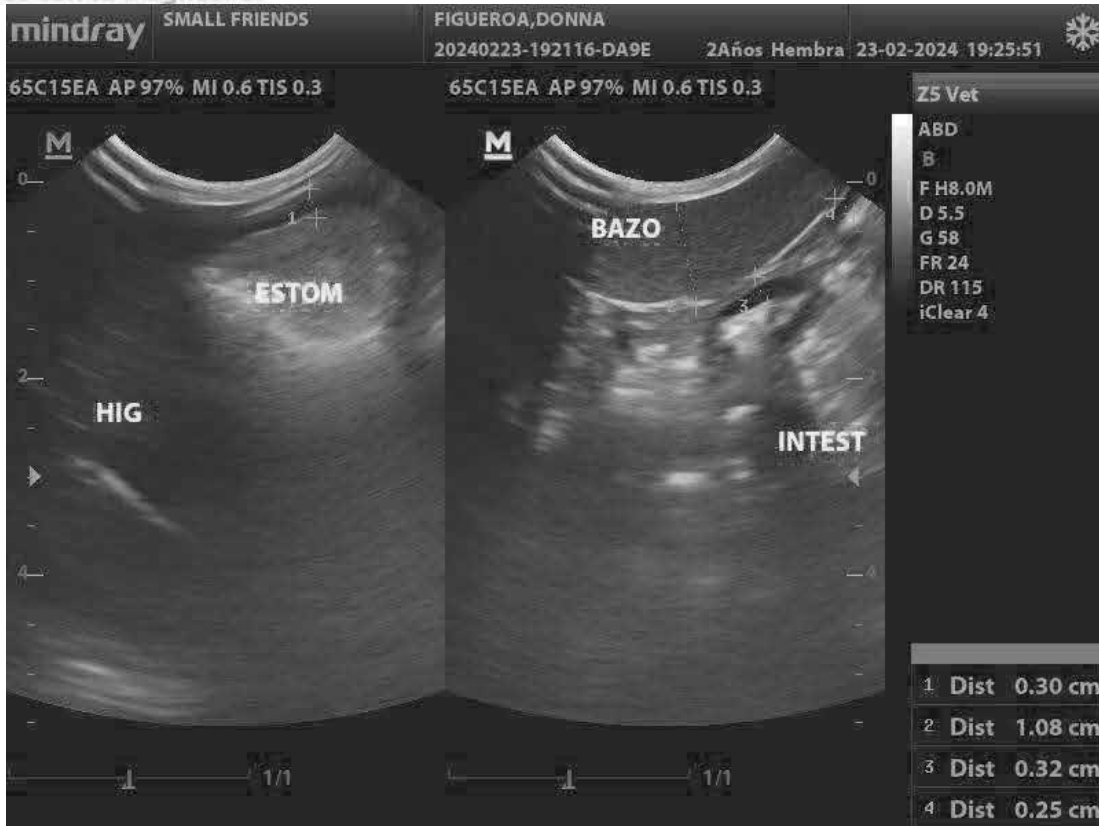


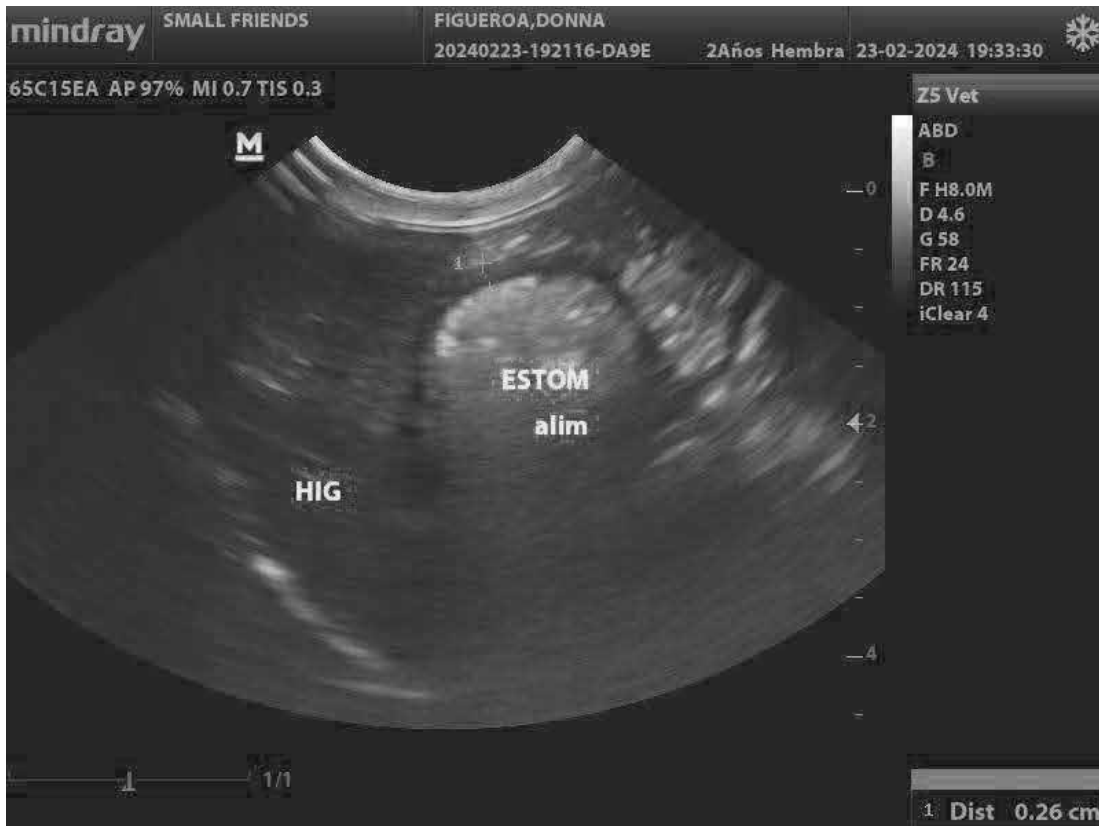
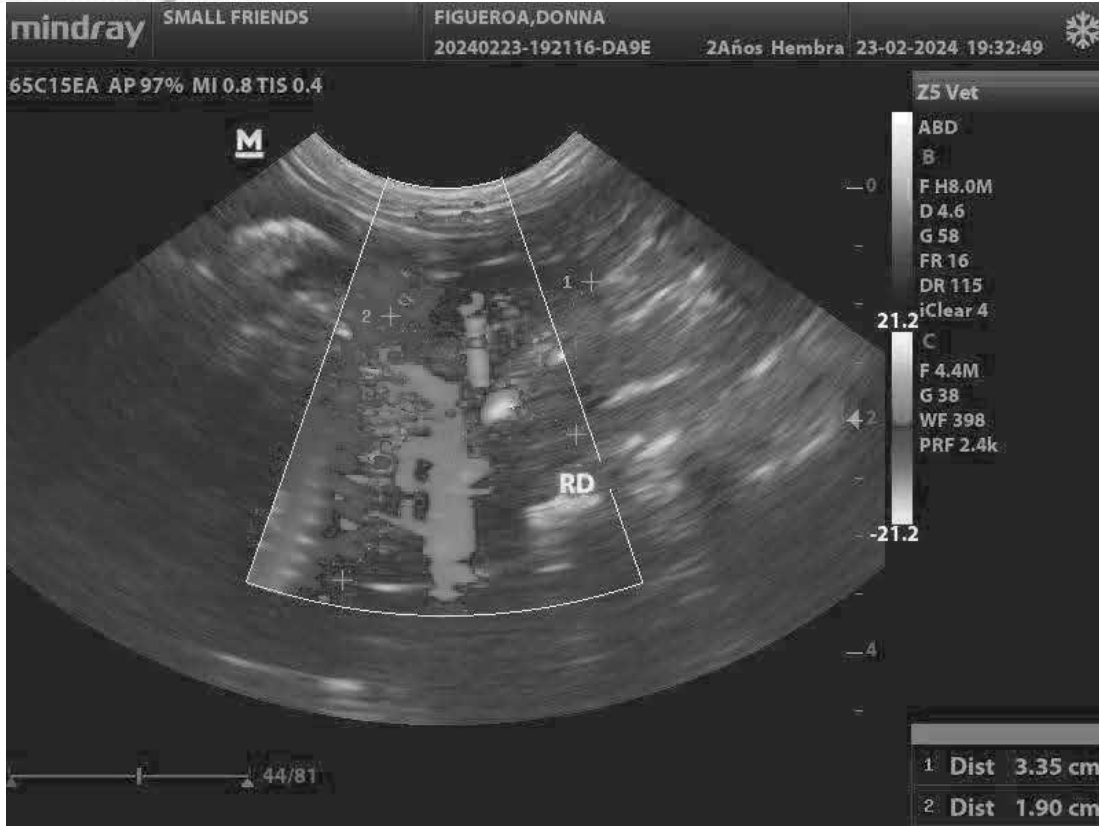

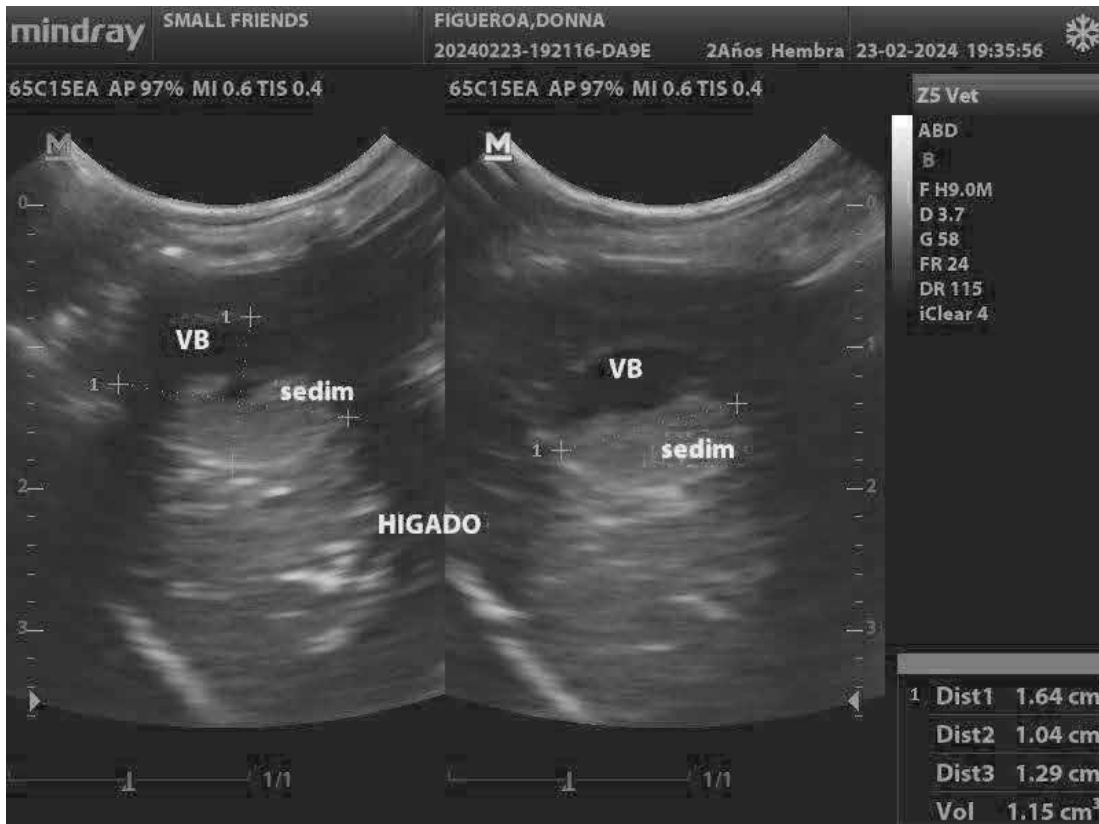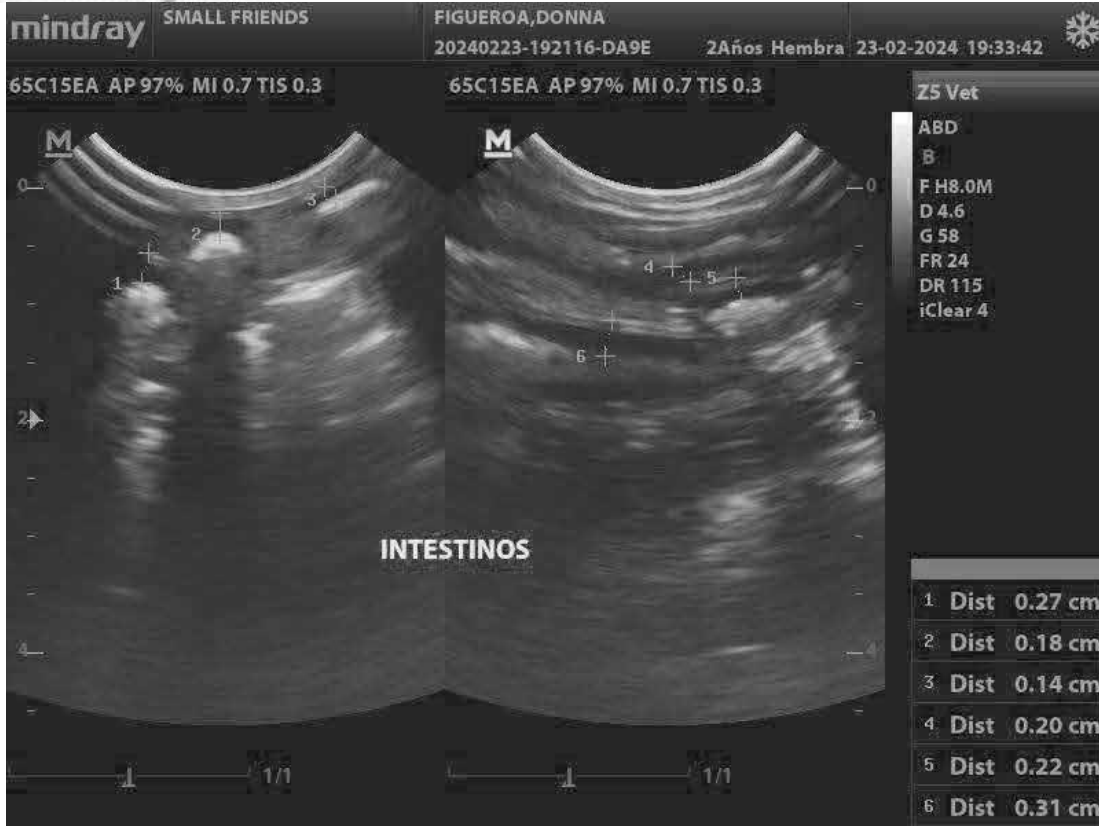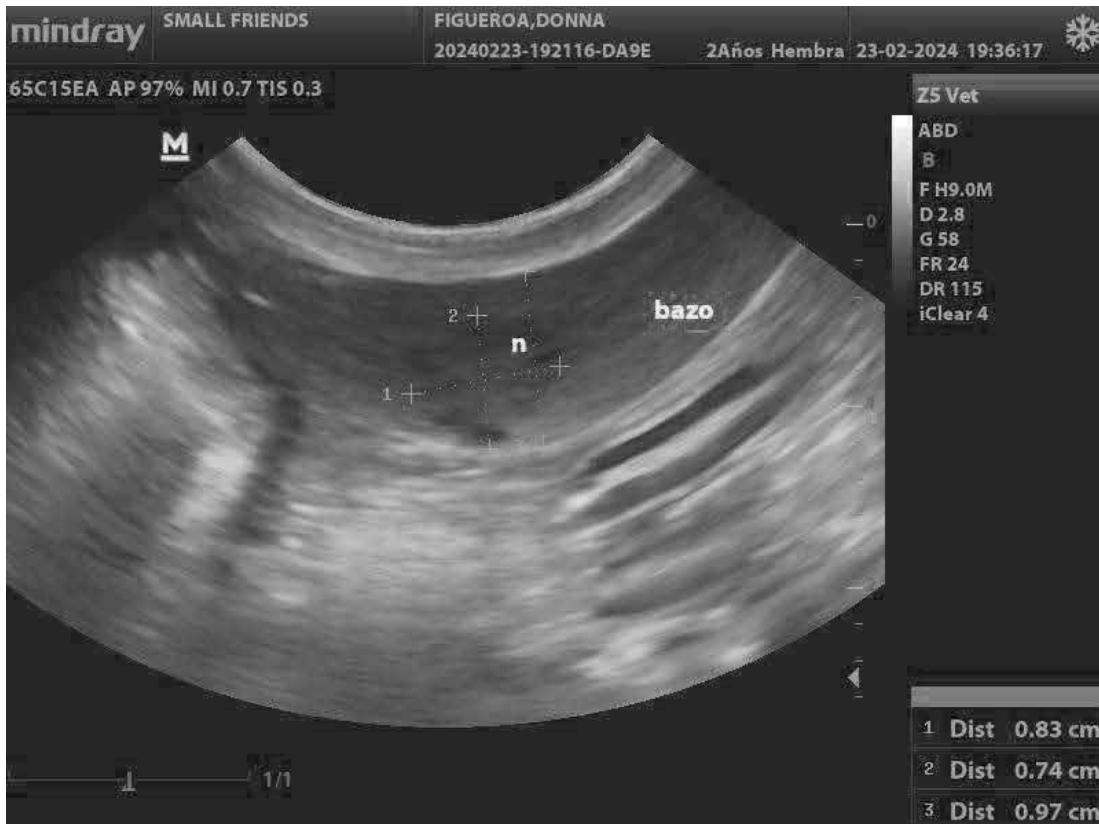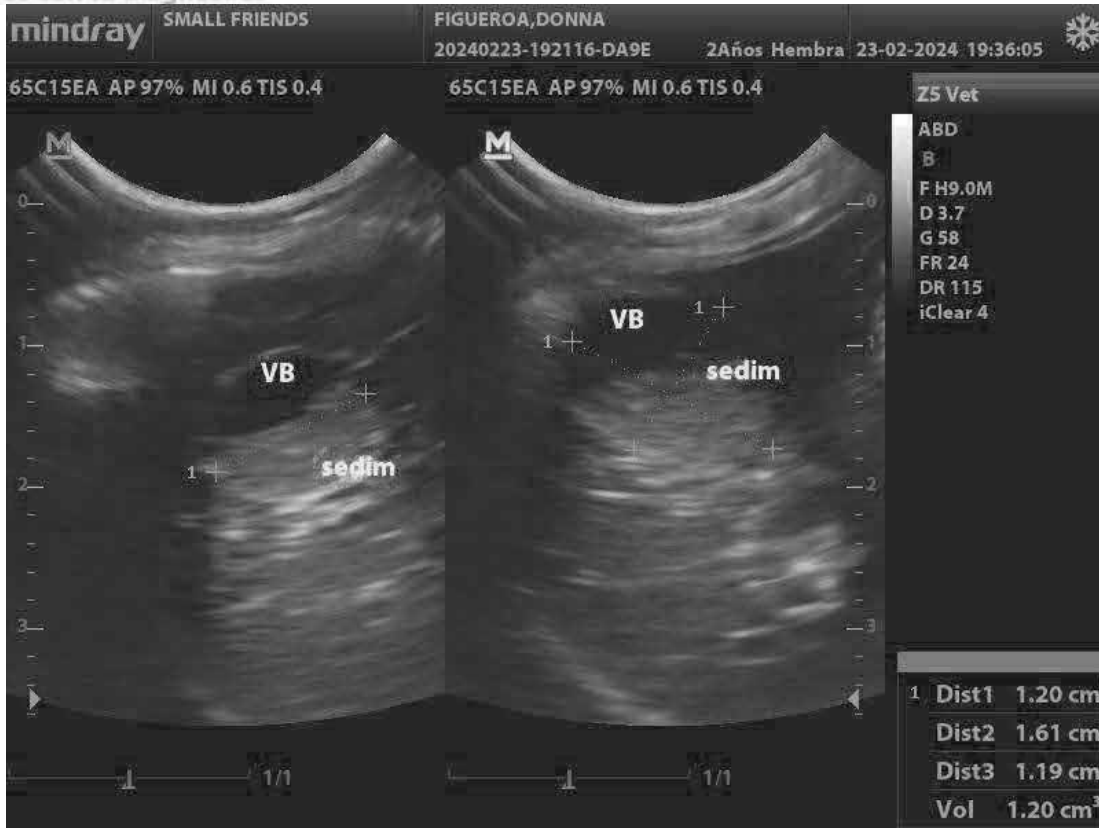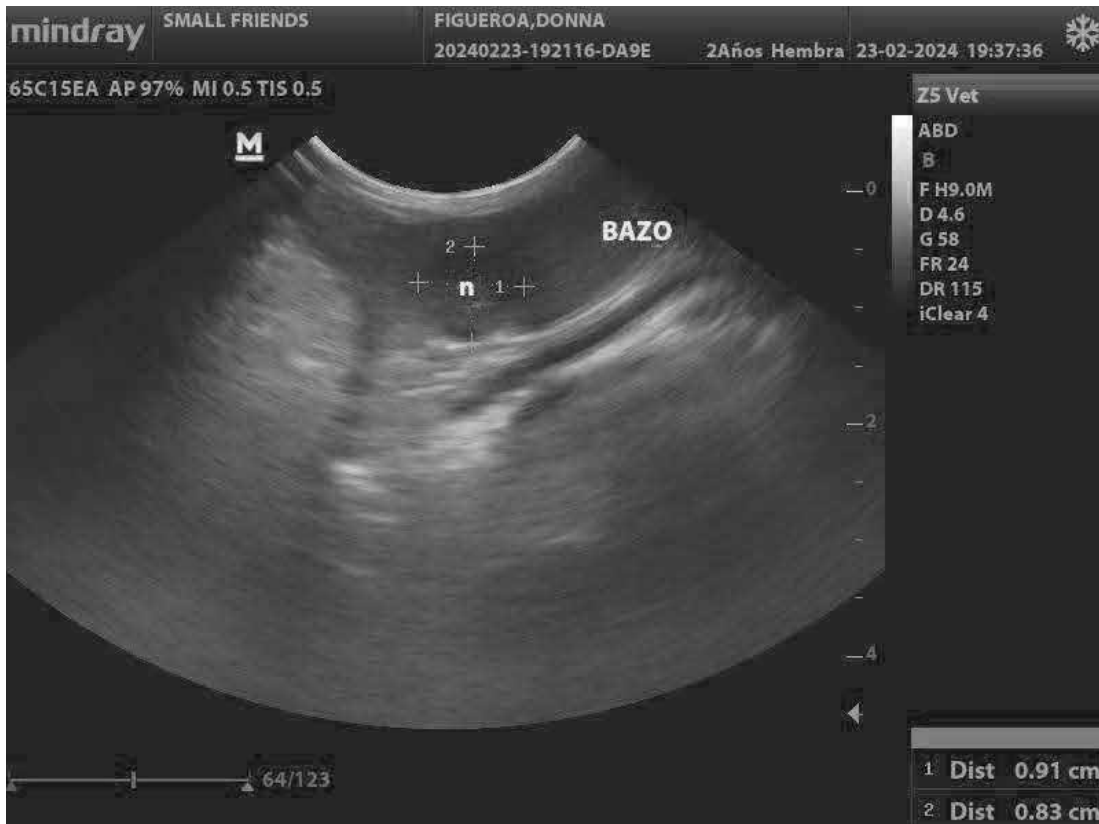









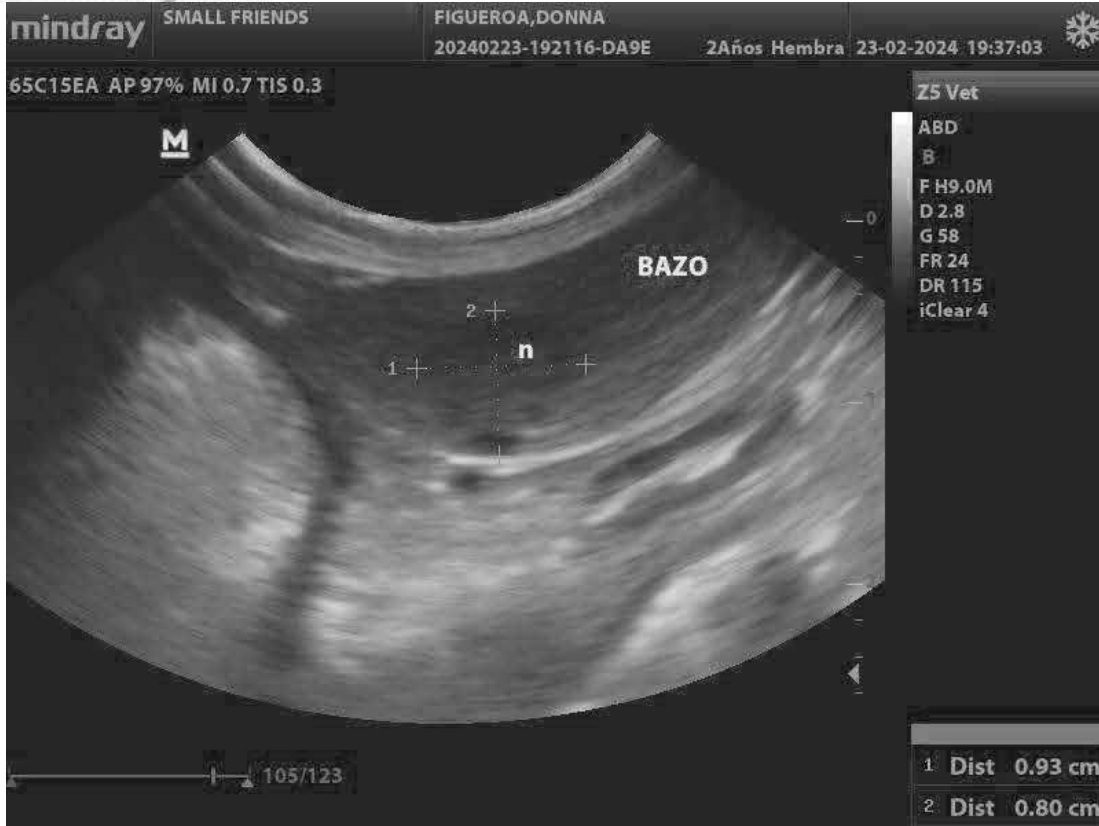


mindray SMALL FRIENDS FIGUEROA, DONNA 20240223-192116-DA9E 2Años Hembra 23-02-2024 19:38:14

65C15EA AP 97% MI 0.6 TIS 0.4

M

1 + 2 + n BAZO

Z5 Vet
ABD
B
F H9.0M
D 3.7
G 58
FR 24
DR 115
iClear 4

42/123

1 Dist 0.93 cm
2 Dist 0.81 cm